

2143 Zu diesem Heft

Aktuelles – kurz berichtet

- 2149 Nutzen einer Eradikation von *Helicobacter pylori* bei Sodbrennen und Reflux
- 2149 Myokardinfarkte: Risiko steigt bei Polymorphismus des Östrogenrezeptors
- 2150 Koronarstenosen: Folattherapie erhöht Restenoserisiko
- 2150 Koinfektion mit Hepatitis C bei HIV-Infektion: Peginterferon plus Ribavirin sind effektiv
- 2151 Rheumatoide Arthritis: Neuer Therapieansatz durch B-Zell-Depletion mit Rituximab
- 2151 Primäre Hypothyreose: Schon bei Bestätigung einer Schwangerschaft Thyroxindosis erhöhen

Referiert – kommentiert

- 2152 Stammzellen aus dem Knochenmark zur Behandlung des Myokardinfarktes?
Kommentar: Eine größere multizentrische doppelblinde Studie muss die Ergebnisse bestätigen

Hinterfragt – nachgehakt

- 2153 Plötzlicher Kindstod: Auf der Suche nach Ursachen und der bestmöglichen Prävention

Serie | Infektionskrankheiten

- 2155 Rinder- und Schweinebandwurm

Editorial

- 2161 Management kardiovaskulärer Erkrankungen
B. Maisch, E. Erdmann

Originalien

- 2162 Leitlinienkonforme interventionelle Therapie des akuten ST-Hebungsinfarktes in ländlichen Regionen durch Netzwerkbildung
H. Schneider, F. Weber, L. Paranskaja, C. Holzhausen, M. Petzsch, R. Severin, C. A. Nienaber

Kasuistiken

- 2169 Herzmuskelbiopsiegesteuerte Diagnostik und Therapie bei entzündlicher Kardiomyopathie
S. Pankuweit, S. Lamparter, R. Funck, B. Maisch

Editorial

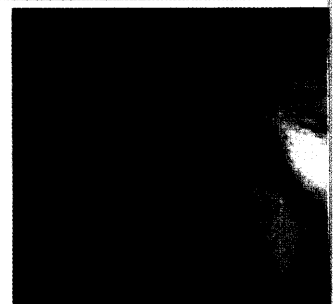- 2161 Management of cardiovascular diseases

Original articles


- 2162 Interventional treatment of ST-segment elevation myocardial infarction according to the guidelines in a rural area facilitated by network collaboration

Case reports

- 2169 endomyocardial biopsy-guided diagnosis and treatment of inflammatory cardiomyopathies



Rote Streifen im distalen Ösophagus als frühes Zeichen einer Ösophagitis.



Immunhistochemischer Nachweis einer inflammatorischen Kardiomyopathie.