
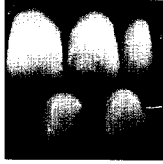
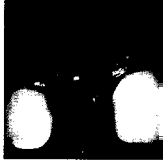

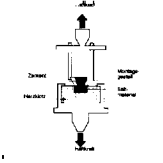






Inhaltsverzeichnis

- 199 **Guest-Editorial** *Mikrolücke oder Makrolücke: die Bedeutung der marginalen Diskrepanz zwischen Implantatkrone und Pfeiler* *Frank R. LaMar, jun.*
- 201 **Langzeituntersuchung osseointegrierter Implantate, eingesetzt in Areale, die mit Sinusbodenlift und Alveolar-kammaugmentation aufgebaut wurden: Eine retrospektive Studie 38 konsekutiv platzierter Implantate mit 1- bis 7-jähriger Nachuntersuchung**  *Massimo Simion
Filippo Fontana
Giulio Rasperini
Carlo Maiorana*
- 215 **Konventionelle visuelle vs. spektrophotometrische Farbauswahl für Metallkeramikronen: Ein klinischer Vergleich**  *Stefan J. Paul
Andrea Peter
Luca Rodoni
Nicolas Pietrobon*
- 225 **Die „Sandwich“-Knochenaugmentationstechnik: Rationale und Pilot-Studie**  *Hom-Lay Wang
Carl Misch
Rodrigo F. Neiva*
- 239 **Management der Interdentalpapille: Überblick und Klassifikation zu den therapeutischen Möglichkeiten**  *Giovan Paolo Pini Prato
Roberto Rotundo
Pierpaolo Cortellini
Carlo Tinti
Robert Azzi*
- 249 **In-vitro-Vergleich des Zugwiderstands von Haftzementen bei metallischen und zahnfarbenen Stiften**  *Sevil Şahmalı
Figen Demirel
Gülbin Saygılı*
- 257 **Ein Vorschlag zur Klassifizierung von Knochendefekten, die an Dentalimplantate angrenzen**  *Leonardo Vanden Bogaerde*
- 265 **Parodontale Mikrochirurgie: Bericht von 16 nacheinander behandelten Fällen, bei denen die Autograft-Technik der frei rotierten Papille in Kombination mit einem koronal verlagerten Lappen angewandt wurde**  *Luca Francetti
Massimo Del Fabbro
Tiziano Testori
Roberto L. Weinstein*
- 273 **Doppelt gefaltetes, gestieltes Bindegewebstransplantat: Eine neue Methode zur Kammaugmentation**  *Diego Orlando Gasparini*
- 281 **Progressive Laserbehandlung hereditärer hämorrhagischer Telangiektasie der Gingiva: Fallbericht**  *R. Larry Finkbeiner*