

Leitthema Main topic

Nierenzellkarzinom

Metastatic renal cell cancer

Redaktion: G. Gademann, Magdeburg · E. Huland, Hamburg · R. Kath, Essen

E. Huland · H. Heinzer · H. Huland · R. Kath

Einführung zum Thema: Therapeutischer Nihilismus nicht gerechtfertigt. Metastasiertes Nierenzellkarzinom: Fortschritt durch Operation und Immuntherapie 931

Introduction to the topic: Therapeutic nihilism unjustified. Metastatic renal cell carcinoma: progress by means of surgery and immunotherapy

Algorithmus 933

J. Atzpodien · M. Reitz

Chemioimmuntherapie des metastasierten Nierenzellkarzinoms 934
Chemioimmunotherapy in metastatic renal cell carcinoma

E. Huland · H. Heinzer · R. A. Jörres

Inhalative Immuntherapie des pulmonal metastasierten Nierenzellkarzinoms 941

Inhalation immunotherapy for pulmonary metastatic renal cell cancer

S. Piltz · G. Meimarakis · M. Wichmann · R. Hatz

Stellenwert der Lungenmetastasenresektion beim metastasierenden Nierenzellkarzinom 950

Value of pulmonary resection for metastatic renal carcinoma

J. Roigas · S. Deger

Minimal-invasive Operationstechniken bei kleinen Nierentumoren. Aktueller Stand 959

Minimally invasive surgical techniques for small renal tumors. Current status

C. Doehn · D. Jocham

Adjuvante Behandlungsmöglichkeiten nach operativer Therapie des nichtmetastasierten Nierenzellkarzinoms 968

Adjuvant treatment options following operative therapy of non-metastatic kidney cancer

O. A. Brinkmann · L. Hertle

Kombinierte Zytokintherapie vs. Misteltherapie bei metastasiertem Nierenzellkarzinom. Klinischer Vergleich des Therapieerfolgs einer kombinierten Gabe von Interferon alfa-2b, Interleukin-2 und 5-Fluorouracil gegenüber einer Behandlung mit Mistellektin 978

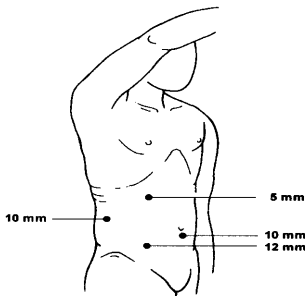
Combined cytokine therapy vs mistletoe treatment in metastatic renal cell cancer. Clinical comparison of therapy success with combined administration of interferon- α 2b, interleukin-2, and 5-fluorouracil compared to treatment with mistletoe lectin

Onkologie im Internet Oncology in the internet

R. Müller-Kind

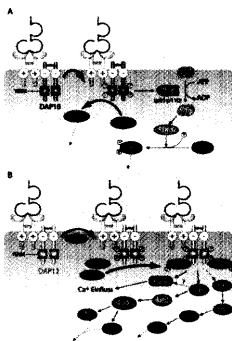
Webadressen zum Nierenzellkarzinom 986

Web adresses to metastatic renal cell cancer



Positionierung der Trokare zur rechtsseitigen laparoskopischen Nierenteilresektion.

▲ Seite 959–967



Signaltransduktion durch NKG2D, Rezeptoren die die Lymphozytenaktivierung vermitteln.

▲ Seite 989–996