

Leitthema Main topic

C. Krettek

Einführung zum Thema:

**Operative Interdisziplinarität: Universalität oder Spezialisierung** 731

K.-D. Schaser · I. Melcher · U. Stöckle · H.J. Bail · G. Puhl ·  
U. Settmacher · N. P. Haas

**Interdisziplinarität in der rekonstruktiven Extremitätenchirurgie** 732  
Interdisciplinary reconstructive surgery of the extremities

Originalien Originals

A. Jubel · J. Andermahr · A. Prokop · H. Bergmann · J. Isenberg · K. E. Rehm

**Pitfalls und Komplikationen der elastisch stabilen intramedullären Nagelung (ESIN) von Femurfrakturen im Kindesalter** 744

Pitfalls and complications of elastic stable intramedullary nailing (ESIN) of femur fractures in children

N. Follak · I. Klötting · H. Merk

**Knochenheilung in Bohrlochdefekten spontandiabetischer BB/OK-Ratten. Eine histomorphometrische und biomechanische Studie** 750

Bone healing in drill defects in spontaneously diabetic BB/OK rats. A histomorphometric and biomechanical study

P. Pülzl · G. Wechselberger · T. Schoeller · M. Pichler · H. Piza-Katzer

**Augenbrauenverletzungen. Klassifizierung und Therapiekonzept** 761

eyebrow injuries. Classification and therapy concept

R. Hente · J. Kampshoff · B. Kinner · B. Füchtmeier · M. Nerlich

**Die Versorgung dislozierter 3- und 4-Fragmentfrakturen des proximalen Humerus mit einem winkelstabilen Plattenfixateur** 769

Treatment of displaced 3- and 4-part fractures of the proximal humerus with fixator plate comprising angular stability

Weiterbildung · Zertifizierte Fortbildung Continuing education

J. D. Agneskirchner · P. Lobenhoffer

**Arthroskopische Meniskus Chirurgie** 783  
Arthroscopic meniscus surgery

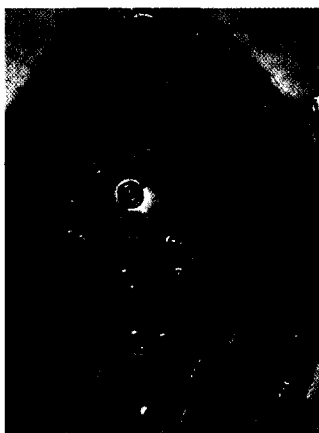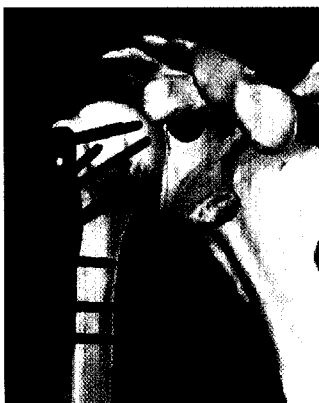
Fragen zur Zertifizierung

Questionnaire 792

Zertifizierte Fortbildung – OP-Technik Continuing education

J. D. Agneskirchner · P. Lobenhoffer

**Arthroskopische Meniskus Chirurgie: Technisch-operative Verfahren** 795  
Arthroscopic meniscus surgery: Technical surgical procedures



Die Erfahrungen mit einem winkelstabilen Plattenfixateur und zusätzlicher Fadenzuggurtung bei 35 dislozierten 3- und 4-Fragment-Frakturen des proximalen Humerus werden beschrieben.  
► Seite 769



Jetzt 3-fach punkten  
► Seite 783