
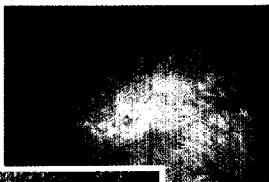


EDITORIAL

1 **Hauttumoren sind Volkskrankheiten**

Von Reinhard Dummer

Multiple
aktinische
Keratosen an
typischer
Lokalisation



solides
Basaliom

IM FOKUS: HAUTKREBS

7 **Epitheliale Neoplasien der Haut**

Epidemiologie, Klinik, Therapie

Von Barbara Laetsch, Mirjam Beyeler und Reinhard Dummer

12 **Das maligne Melanom**

State of the Art der Diagnostik

Von Ralph P. Braun, Lars French und Jean-Hilaire Saurat



Klinisches Bild eines Melanoms
(Breslow 0,8 mm, Clark III)



Patient mit einem dysplastischen
Nävus-Syndrom

KONGRESSBERICHT

18 **News vom ASCO 2004: Gynäkologische Tumoren**

Neue Studiendaten

Von Daniel Fink

JOURNAL CLUB

Chemotherapie bei Kolonkarzinom

21 **Ergebnis rezidivfrei mit Oxaliplatin-Zugabe**

Pathogenese des malignen Melanoms

22 **Verantwortlich: Gene, Umwelt – oder beide?**