

# Der Orthopäde

## Leitthema Main topic

### Der diabetische Fuß

The diabetic foot

Redaktion: H. H. Wetz

H. H. Wetz

**Einführung zum Thema: Der diabetische Fuß. Ein wachsendes, unverzichtbares klinisches und wissenschaftliches Aufgabengebiet der Orthopädie**

971

The diabetic foot - an expanding, indispensable clinical and scientific task of the orthopedic surgeon

A. Koller · J. Fühner · H. H. Wetz

**Radiologische und klinische Aspekte der diabetisch-neuropathischen Osteoarthropathie**

972

Radiological and clinical aspects of diabetic-neuropathic osteoarthropathy

A. Koller · U. Hafkemeyer · R. Fiedler · H. H. Wetz

**Rekonstruktive Fußchirurgie bei diabetisch-neuropathischer Osteoarthropathie**

983

Reconstructive foot surgery in cases of diabetic-neuropathic osteoarthropathy

U. Hafkemeyer · A. Koller · F. Schulz · R. Fiedler · H. H. Wetz

**Die fußentlastende Unterschenkelorthese und ihre klinische Anwendung bei Patienten mit diabetisch-neuropathischer Osteoarthropathie. Fallbeispiele**

992

Lower limb orthosis to relieve stress forces on the foot and its use in patients with diabetic neuropathic osteoarthropathy: Case examples

A. Gefen · E. Linder-Ganz

**Ausbreitung von Ulzerationen im diabetischen Fuß.**

**Begünstigung durch Verhärtung des plantaren Muskelgewebes bei überhöhter Druckbelastung in der Umgebung der Knochen**

999

Diffusion of ulcers in the diabetic foot is promoted by stiffening of plantar muscular tissue under excessive bone compression

B. Drerup · Ch. Kolling · A. Koller · H. H. Wetz

**Verringerung des plantaren Spitzendrucks beim Diabetiker durch Verkürzung der Schrittlänge**

1013

Reduction of plantar peak pressure by limiting stride length in diabetic patients

O. Bär · T. Mendler · H. H. Wetz · G. Heuft

**Komorbidität psychischer und internistischer Erkrankungen bei stationär behandelten Patienten in der technischen Orthopädie**

1020

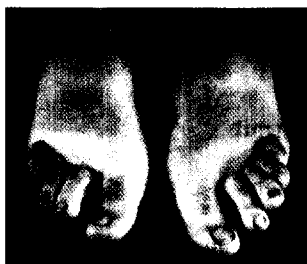Comorbidity of mental and internal medical disorders in inpatients treated at the clinic for technical orthopedics

H. H. Wetz · R. Meffert · U. Hafkemeyer


**Diabetisch-neuropathische Osteoarthropathie des Kniegelenks. Eine seltene, aber zunehmende Komplikation – ein Fallbericht**

1026

Diabetic neuropathic osteoarthropathy of the knee joint. A rare but increasing complication – case report



Krallenzehnen bei Diabetes mellitus  
► Seite 978



Verteilung der Kompressionsspannung des diabetischen Fußes ► Seite 1004



Jetzt 3-fach punkten  
► Seite 1061