

Der Unfallchirurg

Leitthema Main Topic

C. Krettek

Einführung zum Thema: BohrkanaIplatzierung bei Kreuzbandrekonstruktion. Qualitätskontrolle und Dokumentation

261

Placement of the bore tunnel by crucial ligament reconstruction. Quality control and documentation

H. H. Pässler · J. Höher

Intraoperative Qualitätskontrolle bei der BohrkanaIplatzierung zum vorderen Kreuzbandersatz

263

Intraoperative quality control of the placement of bone tunnels for reconstruction of the anterior cruciate ligament

Originalien Originals

T. Endres · R. Grass · A. Biewener · S. Barthel · H. Zwipp

Vorteile der minimal-invasiven Reposition, Retention und Ilizarov-(Hybrid)Fixation bei Pilon-tibiale-Frakturen unter besonderer Berücksichtigung von C2-/C3-Frakturen

273

Advantages of minimally invasive reposition, retention, and hybrid ilizarov fixation for tibial pilon fractures with particular emphasis on C2/C3 fractures

M. Prymka · M. Vogiatzis · J. Hassenpflug

Primäre Rotationsstabilität von roboterunterstützt und manuell implantierten Hüftendoprothesenschäften

285

Primary rotatory stability of robot-assisted and manually implanted hip endoprosthesis stems

R. Eisele · E. Maier · L. Kinzl · U. Gude

Stationäre Thrombembolieprophylaxe in der Unfallchirurgie.

Relevanz von postoperativer Mobilität und vorbestehenden Risikofaktoren

294

Inpatient thromboprophylaxis in trauma surgery. Relevance of postoperative mobility and preexistent risk

M. Schnabel · M. Weber · T. Vassiliou · D. Mann · M. Kirschner · L. Gotzen · G. Kaluza

Diagnostik und Therapie akuter Beschwerden nach „HWS-Distorsion“ in Deutschland. Ergebnisse einer Umfrage an chirurgischen und unfallchirurgischen Kliniken in Deutschland

300

Diagnostics and therapy of acute complaints after whiplash injury. Results of a representative survey at surgical and trauma departments in Germany

Weiterbildung · Zertifizierte Fortbildung Continuing education

S. Ruchholtz · G. Täger · D. Nast-Kolb

Die infizierte Hüftgelenkendoprothese

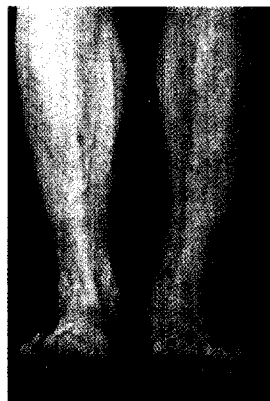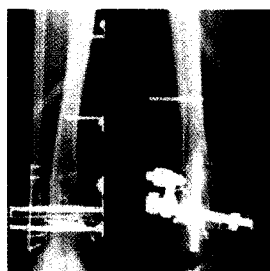
307

The periprosthetic total hip infection

Fragen zur Zertifizierung

318

Questionnaire



Grad I offene C2.2-Fraktur des Pilon tibiale, Erstversorgung am Unfalltag mit einer Ilizarov-Hybridkonstruktion, gutes funktionelles Ergebnis und völlige Beschwerdefreiheit nach 20 Monaten ▶ Seite 273