

1043 Zu diesem Heft

Aktuelles – kurz berichtet

- 1049 Neuer Marker für Leberversagen nach Resektion des hepatozellulären Karzinoms
- 1049 Videokapsel-Endoskopie bei unklaren gastrointestinalen Blutungen
- 1050 Ernährung und Gicht: Was ist erlaubt und was nicht?
- 1050 Immer noch hohe Mortalität bei schweren angeborenen Herzfehlern
- 1051 Hoher Testosteronspiegel führt nicht zu Prostatakarzinomen
- 1051 Perkutane koronare Intervention: Bei Diabetikern auf den HbA_{1c}-Wert achten

Referiert – kommentiert

- 1052 Procalcitonintest statt unnötiger Antibiotikagabe?
Kommentar: Unnötige Antibiotikagabe ist häufig und kann minimiert werden

Hinterfragt – nachgehakt

- 1053 Nach Tumortherapie: Welche Möglichkeiten gibt es zum Erhalt der weiblichen Fertilität?

Serie | Prävention

- 1055 Körperliche Aktivität und Primärprävention

Originalien

- 1059 Metformin – ein effektiver Therapieansatz in der Behandlung des Polyzystischen Ovarsyndroms
S. Hahn, B. Quadbeck, S. Elsenbruch, R. Gärtner, R. Finke, K. Mann, O. E. Janssen

Original articles

- 941 Metformin, an efficacious drug in the treatment of polycystic ovary syndrome

Kasuistiken

- 1065 Ungewöhnliche Ursache einer Dysphagie
P. Lebiecz, W. Domschke, T. Pohle

Case reports

- 1065 An unusual cause of dysphagia

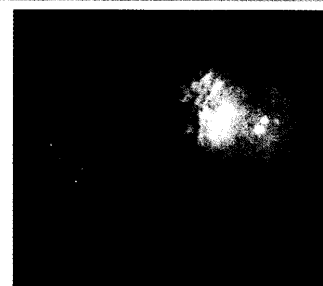
1069 Mediquiz

Aktuelle Diagnostik & Therapie

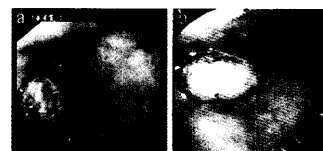- 1071 Radiofrequenzablation als minimal-invasives Verfahren zur Behandlung von Nebennierentumoren
R. Moll, H. J. Gassel, W. Timmermann, G. Schindler

Current diagnosis and treatment

- 1071 Radiofrequency ablation as minimal invasive procedure in the treatment of adrenal gland tumor



Gastroskopie: Erosion am Angulus des Magens.



Endoskopischer Aspekt des Fremdkörpers proximal der gastroösophagealen Anastomose.

tar?
sde
Bei
oa2
w. Ir
ben:
ege