

983 Zu diesem Heft

Editorial

989 DMW CME Online – mehr Inhalt, mehr Punkte

Aktuelles – kurz berichtet

990 Koronarangiographie: Frauen profitieren langfristig nicht weniger als Männer

990 Nikotinabusus: besondere Gefährdung durch Kadmium?

991 Hoher prognostischer Wert von Blutdruck-Eigenmessungen durch Patienten

991 Typ-2-Diabetes: Metformin/Sulfonylharnstoff mit Rosiglitazon kombinieren

992 Statintherapie senkt das Schlaganfallrisiko

992 Höheres Risiko für Hyperemesis gravidarum bei Müttern von Mädchen

Referiert – kommentiert

993 CGRP-Antagonisten: Ein neuer Ansatz in der Akuttherapie der Migräne?

Kommentar: Wirksamkeit der CGRP-Antagonisten belegt die Aktivierung des trigemino-vaskulären Systems

Hinterfragt – nachgehakt

■ 994 Intersexualität: Ursachen und Folgen einer gestörten Geschlechtsentwicklung

Originalien

■ 997 Vorzeichen und Ursachen des plötzlichen Todes im Zusammenhang mit sportlicher Betätigung

R. Bux, M. Parzeller, C. Raschka, H. Bratzke

1002 Anhaltende Gewichtsreduktion nach Beendigung der Adipositasbehandlung mit Sibutramin

A. Wirth

Kasuistiken

1006 Iatrogene Ösophagusperforation bei transösophagealer Echokardiographie. Eine seltene Ursache schwerer Dysphagie

T. T. Trinh, W. Kneist, K. Oberholzer, Th. Junginger

1009 Mediquiz

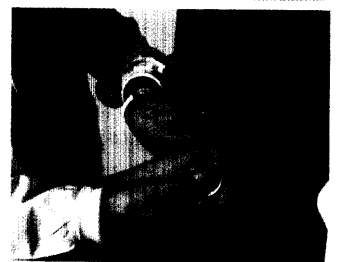Original articles

997 Early symptoms and causes of sports-related death

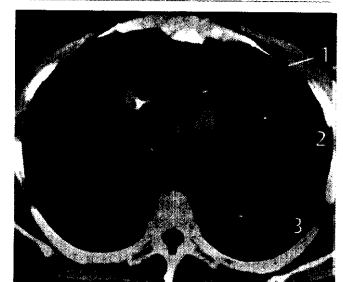
1002 Sustained weight reduction after cessation of obesity treatment with Sibutramine

Case reports

1006 Iatrogenic perforation of the esophagus during transesophageal echocardiography – a rare cause of dysphagia



Treibt den Blutdruck manchmal in die Höhe: der sog. „Weißkitteleffekt“ bei Blutdruckmessung durch den Arzt.



Computertomogramm des Thorax mit Mediastinalemphysem.