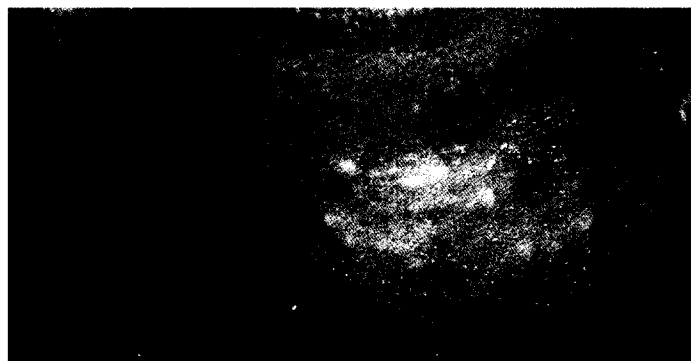


## 90 Aktuell

- 90 Aknetherapie topisch und systemisch – Bewährte Prinzipien werden verbessert, neue Optionen „in petto“
- 92 Melanom – Mortalitätsrisiko durch UVA-Sonnenbanken relativ gering
- 93 Gamma-Linolensäure-Substitution in der Dermatologie – Borretschöl nicht effektiv bei atopischem Ekzem
- 94 Antimikrobielle Therapie bei atopischem Ekzem
- 94 PDT-Preis 2004



Acne vulgaris, geschlossene Komedonen (siehe S. 90).

## 89 Editorial

- 89 Wirkungen von Nikotin auf die Haut  
*H. Kurzen, S. Goerd*

## 95 Originalarbeiten

- 95 IgE-vermittelte Nahrungsmittelallergien Typ C: Der seltenere Typ einer Nahrungsmittelallergie? Eine Kasuistik von 16 Fällen  
*B. Wüthrich, I. C. Blötzer*
- 108 Hypnotherapie bei atopischer Dermatitis  
*C. Senser, M. Habermüller, D. Revenstorf*
- 109 Merkelzell-Karzinome – Eine Differenzialdiagnose der Lymphome in der Haut  
*I. Moll, P. von den Driesch, R. Moll*

## 114 Kasuistiken

- 114 Pityriasis versicolor unter dem klinischen Bild einer Papillomatosis confluens et reticularis  
*G. Wagner, C. Diaz, W. Weyers*

## 89 Editorial

- 89 Impact of Nicotine on the Skin  
*H. Kurzen, S. Goerd*

## 95 Originals

- 95 IgE-Mediated Food Allergy Type C: A Rare Type of Food Allergy? Report on 16 cases  
*B. Wüthrich, I. C. Blötzer*
  - 108 Hypnotherapy in Atopic Dermatitis  
*C. Senser, M. Habermüller, D. Revenstorf*
  - 109 Merkel Cell Carcinoma – Diagnostic Distinction from Lymphomas in the Skin  
*I. Moll, P. von den Driesch, R. Moll*
- ## 114 Case Reports
- 114 Tinea Versicolor Clinically Presenting as Confluent and Reticulated Papillomatosis  
*G. Wagner, C. Diaz, W. Weyers*