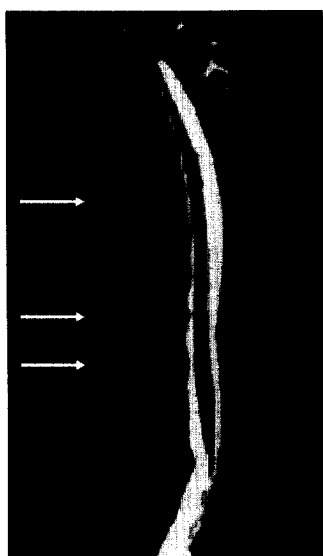



# Der Radiologe



Spondylitis ankylosans, T2\*-gewichtete fettgesättigte TIRM-Sequenz

► Seite 209



Jetzt 3-fach punkten  
► Seite 273

## Leitthema Main topics

### Sacroiliakgelenk

Sacroiliac joint

Redaktion: H. Imhof

J. Braun

**Epidemiologische und prognostische Aspekte bei der Spondylitis ankylosans** 209  
Epidemiology and prognosis of ankylosing spondylitis

K.-G. A. Hermann · J. Braun · T. Fischer · H. Reißhauer · M. Bollow

**Magnetresonanztomographie der Sakroiliitis: Anatomie, Pathohistologie, MR-Morphologie und Graduierung** 217

Magnetic resonance imaging of sacroiliitis: anatomy, histological pathology, MR-morphology, and grading

A. G. Jurik

**Technik und Strahlendosis konventioneller Röntgenaufnahmen und Computertomographie des Sacroiliakgelenks** 229

Technique and radiation dose of conventional X-rays and computed tomography of the sacroiliac joint

A. G. Jurik · N. Egund

**Grading der Sakroiliitis mit Betonung der MRT-Bildgebung** 234  
Grading sacroiliitis with emphasis on MRI imaging

C. Groves · V. Cassar-Pullicino

**Darstellung bakterieller Infektionen im Sacroiliakgelenk** 242  
Imaging of bacterial infections of the sacroiliac joint

## Freies Thema Free topic

J. G. Grohs · P. Krepler

**Minimal-invasive Stabilisierung osteoporotischer Wirbelkörperbrüche. Methodik und präinterventionelle Diagnostik** 254

Minimal invasive stabilization of osteoporotic vertebral compression fractures. Methods and preinterventional diagnostics

## Essay Essay

W. A. Golder

**Prolegomena zu einer Wissenschaftstheorie der medizinischen Radiologie** 260  
Towards a system of ideas for medical radiology

## Quiz Quiz

T. Struffert · W. Reith

**Sehschwäche und Nystagmus** 266  
Amblyopia and nystagmus

## Weiterbildung · Zertifizierte Fortbildung Continuing education

P. Reimer · R. Vossenrich

**Kontrastmittel in der MRT** 273

Contrast agents in magnetic resonance imaging

**Fragen zur Zertifizierung** 283

Questionnaire