
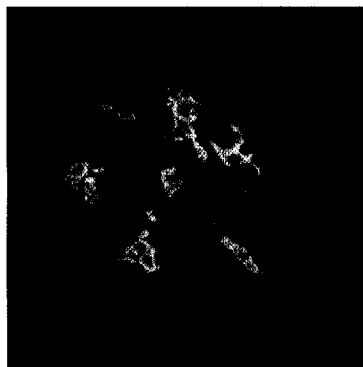


Kinderheilkunde



Makrohämaturie bei Glomerulonephritis (a) und Urethraverletzung (b)
► Seite 238



Immunfluoreszenzmuster bei IgA-Nephropathie
► Seite 257

Leitthema Main topic

Glomerulopathien

Glomerulopathies

Redaktion: D. Reinhardt

D. Reinhardt

Einführung zum Thema

Introduction to the topic

237

M. R. Benz · K. Reiter · R. Eife

Hämaturie und Proteinurie im Kindesalter.**Vom Symptom zur Diagnose**

Hämaturie und Proteinurie im Kindesalter. Vom Symptom zur Diagnose

238

O. Mehls · R. Waldherr · K. Schärer

Nierenbeteiligung bei Systemerkrankungen

Systemic disorders involving the kidney

248

M. J. Kemper

Primäre IgA-Nephropathie und Purpura Schönlein-Henoch-Nephritis

Primary IgA nephropathy and Henoch-Schönlein purpura nephritis

257

J. Dötsch · W. Rascher · C. Plank

Therapie des idiopathischen nephrotischen Syndroms im Kindesalter

Treatment of idiopathic nephrotic syndrome of childhood

265

K. Reiter · M. R. Benz · R. Eife

Glomerulopathien in der pädiatrischen Intensivmedizin

Glomerulopathies in paediatric intensive care medicine

273

L. B. Zimmerhackl · F. Prüfer · M. Edelbauer · T. C. Jungraithmayr

Genetik von Glomerulopathien im Kindes- und Jugendalter

Genetic background to glomerulopathies in children and adolescents

280

Weiterbildungskatalog

Training program quiz

289, 320

Originalien Original articles (Case reports, Clinic and research)

J. Erb · G. Winkler

Rolle der Nationalität bei Übergewicht und Adipositas bei Vorschulkindern

Rolle der Nationalität bei Übergewicht und Adipositas bei Vorschulkindern

291

J. Böhmman · G. Ellsäßer

Bevölkerungsbezogenes Unfallmonitoring von Kinderunfällen in einer deutschen Stadt

Population-based monitoring of accidents among children in a German city

299

H. J. Girschick · F. Sulimma · G. Girschick · A. Trusen · W. Waller

Idiopathische orbitale Myositis.**Erstbeschreibung der Therapie mit dem NSAID Naproxen**

Idiopathic orbital myositis. First report of therapy with the NSAID naproxen

307

A. Hilgendorff · N. Hogen · G. Hüls · G. Alzen · H. Lindemann · L. Gortner

Sekundäre Osteoporose als typische Langzeitkomplikation der zystischen Fibrose und ihre Therapie mit Bisphosphonaten. Fallbericht

Secondary osteoporosis as typical complication in long-term follow up in cystic fibrosis (CF) and its therapy with bisphosphonates. Case report

312