

Kasuistiken

- 434 Ptosis und Ophthalmoplegie als Leitsymptome eines multiplen Myeloms
A. C. Roever, S. Rickes, B. Flath, K. Possinger

437 Mediquiz

Der Arzneistoff

- 439 Acetylsalicylsäure – ein geeignetes Mittel zur Krebsprävention?
D. Taubert, R. Berkels, E. Schömig

Aktuelle Diagnostik & Therapie

- 443 Helicobacter-Therapie.
Bewährte und neue Antibiotika-Kombinationen für die Rezidivtherapie
E. Bayerdörffer, N. Lehn, M. Stolte

Übersichten

- 447 Arterielle Steifigkeit bei arterieller Hypertonie – ein neuer Risikofaktor für linksventrikuläre Hypertrophie und Herzinsuffizienz?
J. Baulmann, R. Homs, S. Ün, H. Vetter, R. Düsing, T. Mengden

Ethik in der Medizin

- 453 Patientenautonomie – eine kritische Begriffsbestimmung
L.S. Geisler

457 Forum der Industrie

461 Veranstaltungen

462 Personalia / Lebensbilder

460 Impressum

Case reports

- 434 Ptosis and ophthalmoplegia as predominant signs of multiple myeloma

Drug profile

- 439 Aspirin use for cancer prevention?

Current diagnosis and treatment

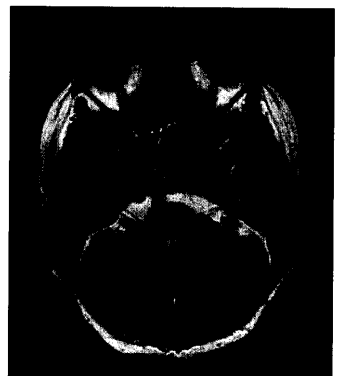
- 443 Treatment of Helicobacter pylori infection: proven and new combined antibiotic treatment of recurrences

Review articles

- 447 Arterial stiffness in arterial hypertension – a novel risk factor for left ventricular hypertrophy and heart failure?

Ethics in medicine

- 453 Patient autonomy – a critical analysis



MRT des Schädels mit großer Raumforderung im Bereich des Sinus cavernosus.