

467 Zu diesem Heft

Aktuelles – kurz berichtet

- 473 Laparoskopische Appendektomie bietet gegenüber der offenen viele Vorteile
- 473 Sicherheitsprofil von Infliximab bei Patienten mit M. Crohn
- 474 Systemischer Lupus erythematoses: erhöhtes Risiko bei Variationen im Interleukin-1-Gen
- 474 Bei elektiver PTCA bietet Abciximab keinen zusätzlichen Nutzen
- 475 Multiples Myelom: Doppeltransplantation verbessert Überlebensraten
- 476 Neuralrohrdefekte durch mütterliche Folsäurerezeptor- Antikörper
- 476 Idiopathische interstitielle Pneumonie: Kann Interferon die Krankheit stoppen?

Referiert – kommentiert

- 479 Keine Vorteile für Krebspatienten durch Teilnahme an Therapiestudien?
Kommentar: Viele Patienten profitieren von der Teilnahme an Therapiestudien

Hinterfragt – nachgehakt

- 480 Lasertherapie – Fortschritt bei Lungenmetastasen?

Editorial

- 483 Die Pneumologie im Wandel der Zeit
T.O.F. Wagner, W. Seeger

Originalien

- 484 Asthma bronchiale: Vergleich von
Arzteinschätzung und Patientenmeinung
Ergebnisse der AIRLife-Befragung
A. Gillissen, J. Lecheler

Aktuelle Diagnostik & Therapie

- 490 Chronisch obstruktive Lungenerkrankung
(COPD): Aktuelle Diagnostik und Therapie
P. Kardos

- 494 Idiopathische Pulmonale Fibrose (IPF):
Diagnose, Differenzialdiagnose und
neue Therapieoptionen
*M.W. Ziegenhagen,
J. Müller-Quemheim*

Editorial

- 483 Pneumology in the course
of time

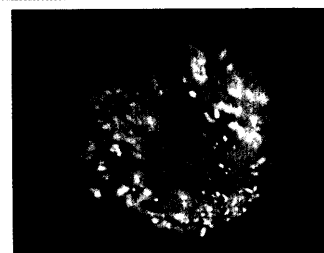
Original articles

- 484 Bronchial asthma: a comparison
of the doctor's assessment and the
patient's opinion. Results of the
AIRLife questionnaire study

Current diagnosis and treatment

- 490 Chronic obstructive pulmonary
disease (COPD):
diagnosis and treatment

- 494 Idiopathic pulmonary fibrosis (IPF):
diagnosis, differential diagnosis and
current therapeutic options



Morbus Crohn: Koloskopie-Befund.



Thorax-Röntgenbild mit fortgeschrittener IPF