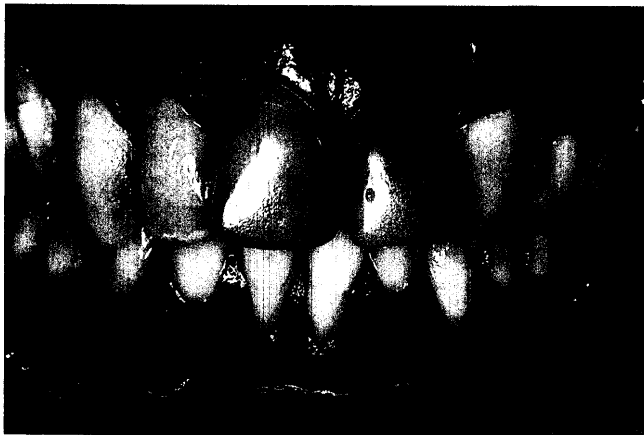

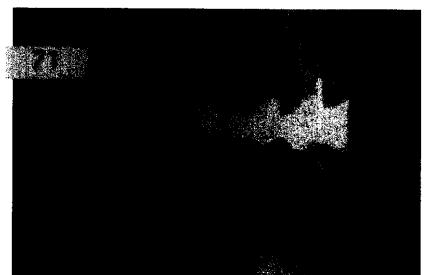

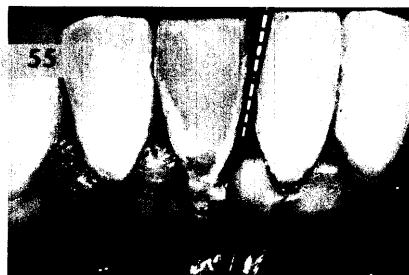
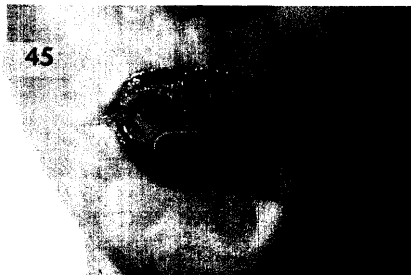ZAHNERHALTUNG

Joost J. M. Roeters, Nijmegen, Niederlande

Behandlung einer Patientin mit
verfärbten zentralen Inzisivi und
einem fehlenden lateralen Schneidezahn
Ein Fallbericht über 6 Jahre

Beschrieben wird die Behandlung einer Patientin, die ein gravierendes ästhetisches Problem im Frontzahnbereich aufwies. Die oberen mittleren Schneidezähne waren verfärbt, und der gesamte Oberkieferzahnbogen war infolge von Zahnwanderungen nach dem Verlust eines lateralen Schneidezahnes verengt.



RÖNTGENOLOGIE UND FOTOGRAFIE

Andreas Künzel, Düsseldorf
Michael Thoms, Bietigheim-Bissingen
Jürgen Becker, Düsseldorf

Erste Erfahrungen mit einem
dentalen Speicherfolienscanner
hoher Auflösung 71

RÖNTGENBILD-ATLAS:
Dentogene Sinusitis maxillaris links 77

DAS AKTUELLE INTERVIEW:
Orale Strukturbiologie
gestern, heute und morgen 79

INNOVATIONEN

Katrin Mußotter, Olaf Gabbert,
Thomas Stober, Heidelberg

Die temporäre Kronen- und
Brückenversorgung mit einem
modernen Provisorienkunststoff
Ein Erfahrungsbericht 83

PRAXISMANAGEMENT

ABRECHNUNG:
Abrechnung nach der Gebührenordnung
für Ärzte in der GKV ab 1.1.2004 87

RECHTSFRAGEN:
Modernisierung des Gesundheitssystems –
Leistungserbringung jetzt auch in
medizinischen Versorgungszentren (I) 89

DAS AKTUELLE URTEIL:
Zur Arbeitsteilung zwischen Hauszahnarzt
und auf Überweisung zur Implantatbehandlung
aufgesuchten Spezialisten 91

STEUERRECHT:
Verbilligte Vermietung von Wohnraum
ab 2004 93

RUBRIKEN

Editorial 3
Kongresskalender 97
Impressum 99
Verlagsprogramm Zahnmedizin 101
Richtlinien für die Autoren 103