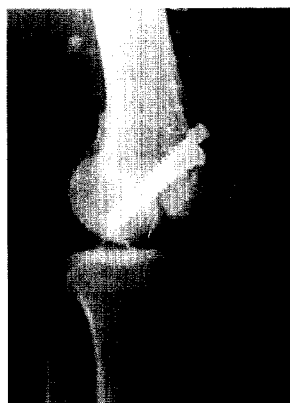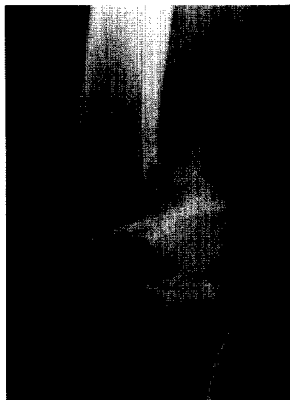


Der Unfallchirurg



Fälle der seltenen Hoffa-Fraktur werden im Beitrag von Meyer et al. vorgestellt. Hier zu sehen: prä- und postoperativer Röntgenbefund seitlich ► Seite 15

3 PUNKTE

Zertifizierte
Fortbildung

cme.springer.com

Jetzt 3-fach punkten – mehr dazu
lesen Sie auf Seite 34

Leitthema Main Topic

C. Krettek
Editorial

7

P. P. Schmittenecher · J. Blum · St. David · P. Knorr · I. Marzi · W. Schlickewei · G. Schönecker
Die Behandlung von Humerusschaftfrakturen und subkapitalen Humerusfrakturen im Kindesalter. Konsensusbericht der Sektion Kindertraumatologie der DGU

8

The treatment of humerus shaft and subcapital fractures in children.
Consensus report of the child trauma section of the DGU

Originalien Originals

C. Meyer · P. Enns · V. Alt · T. Pavlidis · O. Kilian · R. Schnettler

Die Problematik der Hoffa-Fraktur

15

Difficulties involved in Hoffa fractures

A. Herrmann · J. Wohlrab · W. C. Marsch

Unfälle mit Feuerwerkskörpern und Schreckschusspistolen.

Schnelle Therapie verhindert Tätowierungen und Narben

22

Trauma due to blank cartridges and fireworks.

Early and correct treatment prevents tattooing and scarring

H. Thermann · C. Becher

Die Technik der Mikrofrakturierung zur Behandlung von osteochondralen und degenerativen chondralen Läsionen am Talus. 2-Jahres-Ergebnisse einer prospektiven Studie

27

Microfracture technique for treatment of osteochondral and degenerative chondral lesions of the talus. Two-year results of a prospective study

Weiterbildung · Zertifizierte Fortbildung Continuing education

A. Gruner · T. Hockertz · H. Reilmann

Die periprothetische Fraktur. Klassifikation, Management, Therapie

35

Periprosthetic fractures. Classification, management, therapy

Fragen zur Zertifizierung

49

Questionnaire

Kasuistiken Case reports

M. Richter · S. Zech · J. Geerling · H. Thermann · C. Krettek

Wiederherstellung der Gehfähigkeit durch beidseitige Korrektur-triplearthrodese bei hochgradigem Pes equinovarus und Tetraspastik. „Mutti muss laufen“

50

Restoration of the ability to walk through bilateral triple arthrodeses in marked spastic pes equinovarus

H. Lohmann · E. Wardelmann · C. Burger · C. Paul · C. Rangger

Benignes desmoplastisches Fibroblastom am Unterschenkel.

Ein seltener Fall

55

The rare case – benign desmoplastic fibroblastoma in the lower leg