

173 Zu diesem Heft

**Aktuelles – kurz berichtet**

- 177 Chronische Transplantat-Nephropathie verläuft in zwei Phasen
- 177 MRT-gesteuerte Herzkatheteruntersuchung bei angeborenem Herzfehler
- 178 Biochemische Surrogatmarker statt Leberbiopsie bei Hepatitis C?
- 178 M. Parkinson: Langzeiterfolge bei bilateraler Stimulation des Nucleus subthalamicus
- 179 *Gamma-Linolensäure-Substitution in der Dermatologie* – Borretschöl uneffektiv bei atopischem Ekzem

**Referiert – kommentiert**

- 180 Fibroadenom der Brust: Operation ab welcher Größe?  
*Kommentar: Die Strategie im Umgang mit Fibroadenomen hat sich gewandelt*

**Hinterfragt – nachgehakt**

- 181 Extrakorporale Leberersatztherapie: Wie ist der Stand heute?

**Originalien**

- 183 Der Einfluss von Residualtumor auf die Lokalrezidivrate nach Exzision eines zuvor nicht bekannten Weichteilsarkoms  
*M. Peiper, W. T. Knoefel, J. R. Izbicki*
- 188 Diagnostik prämenstrueller Störungen – Deutschsprachige Fassung und Validierung der „Premenstrual Tension Syndrome Observer and Self-Rating Scale“ (PMTS-O und –SR Scale) und der Visuellen Analogskala für prämenstruelle Störungen (VAS-PmS)  
*A. Bergant, A. Schneider, T. Tran, E. Hacket, M. Lanczik, M. Steiner*

**Kasuistiken**

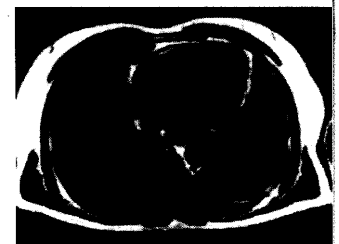- 193 Pseudomyasthene Krise eines Lambert-Eaton-Syndroms bei kleinzelligem Bronchialkarzinom  
*M. Brueck, S. Vogel, S. Waeger, G. Braig, W. Kramer*

**Original articles**


- 183 The influence of residual tumor on local recurrence after unplanned resection of soft tissue sarcoma
- 188 Diagnosis of Premenstrual Disorders : German version and validation of the „Premenstrual Tension Syndrome Observer and Self-Rating Scale“ (PMTS-O and PMTS-SR Scale) and of the „Visual Analogue Scale for Premenstrual Disorders“ (VAS-PmD)

**Case reports**

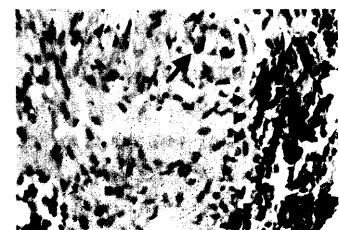
- 193 Lambert-Eaton myasthenic syndrome with acute respiratory failure associated with small cell lung cancer



Kardiale transversale MRT-Aufnahme.



Prinzip des Prometheus-Systems.



Histologie eines infiltrativ wachsenden kleinzelligen Bronchialkarzinoms.