

Panorama

- 08 — Vorteil für Blonde bei der Haaranalyse ... Soforttest für Chlamydien entwickelt ... Riesenratten werten Tuberkuloseproben aus ... Praxisgebühr: Fehlinfo verzögert Facharztbesuch ... Blickdiagnosen: Splitterblutungen unter dem Fingernagel ... Blick unter die Haut ... Die Chlor-Hypothese

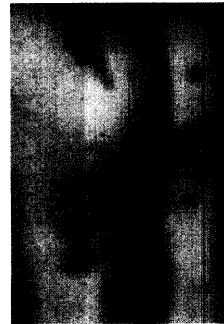
Fortbildung

- 10 — Facetten der kutanen Vaskulitiden
F. Pfab, G. I. Athanasiadis, M. Ollert
- 15 — Prävention der STD erfordert valide Befunde und Daten
W. Kiehl, U. Marcus
- 21 — Die Lyme-Borreliose im Kindesalter
A. Pohl-Koppe
- 24 — Die Bedeutung der Hautreinigung bei Akne
D. Abeck
- 27 — Alternativen zur antimikrobiellen Therapie der Akne
Interview mit T. Jansen
- 31 — Quizauflösung aus *hautnah dermatologie* 6/2003
J. Hafner

Diagnostik im Bild

- 32 — Knifflige Differenzialdiagnose: Erkrankungen der Ohrmuschel
D. Leithäuser

Vaskulitiden

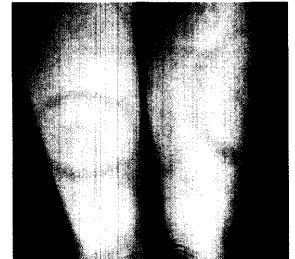

Die klinische Präsentation der Vaskulitiden ist sehr variabel und kann jedes Organ betreffen. Im ersten Teil der Übersicht wird die kutane leukozytoklastische Vaskulitis mit ihren diversen Subformen vorgestellt.

10

Lyme-Borreliose im Kindesalter

Nicht immer ist eine „Wanderröte“ so leicht erkennbar wie in der Abbildung – oft bleiben Zeckenstich und Infektion zunächst unbemerkt ...



21

Diagnostik im Bild



Durch ihre exponierte Stellung im Bereich des Kopfes zeigt die menschliche Ohrmuschel bei Entzündungen und Traumen Besonderheiten. Typische und untypische „Blickdiagnosen“ finden Sie ab Seite

32

So erreichen Sie uns

Verlagsredaktion
Redaktion *hautnah dermatologie*
Dr. (Univ. Perugia) Ulrich Schneider
Neumarkter Str. 43
81673 München
Tel: 089/4372-1407; Fax: -1400
Mail: schneider@urban-vogel.de
Internet:
www.hautnah-dermatologie.de

Bitte beachten

Zu dieser Ausgabe gehört die Beilage **Kongress Report aktuell**
„Topische Psoriasistherapie: Stabile Fixkombination optimiert Therapieerfolg“.

Online-Tipp

Sie können in Zukunft auch Fortbildungspunkte sammeln unter

www.cme-punkt.de/hautnah-dermatologie