

**Kasuistiken**

- 87 Thrombus am Sideris-Okkludersystem nach 6 Jahren  
*C. Gaul, J. G. Heckmann, J. Bremer, G. Wasmeier, W. J. Huk, R. Schröder, B. Neundörfer, U. Nixdorff*

**91 Mediquiz**

**Aktuelle Diagnostik & Therapie**

- 93 Bioterrorismus und Lunge  
*M. Kolb, P. Langmann, K. Fleischer*

**Übersichten**

- 97 Pulswellenreflexion. Bestimmung, Einflussgrößen, Analyse und Anwendungsoptionen  
*J. Nürnberger, A. Mitchell, R.R. Wenzel, T. Philipp, R.F. Schäfer*

**Ethik in der Medizin**

- 103 Wie beeinflusst die Technik ärztliches Handeln?  
*K. Gahl*

**Leserbriefe**

- 107 Verlaufsstudie psychologischer Effekte in der stationären Rehabilitation (VESPER-Studie)  
*F. Rosanowski / R.M. Schubmann / I.-W. Franz*

**109 Forum der Industrie**

**111 Veranstaltungen**

**112 Personalia / Lebensbilder**

**74 Impressum**

**Case reports**

- 87 Thrombus attached to a Sideris septal occluder device after 6 years

**Current diagnosis and treatment**

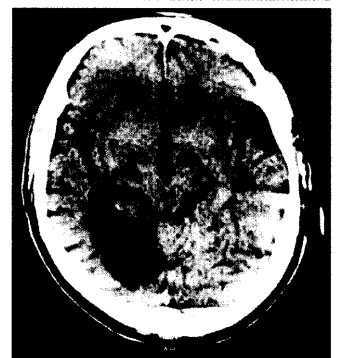
- 93 Bioterrorism and the respiratory system

**Review articles**

- 97 Pulse wave reflection: assessment, determinants and clinical applications

**Ethics in medicine**

- 103 How does technology influence medical acting?



CT-Untersuchung: Hirninfarkt im Stromgebiet der rechten A. cerebri posterior.

**Auflösung**

**CME-Quiz aus Heft Nr. 45/2003  
Diagnostik und Therapie von septischem Schock und SIRS**

Folgende Antworten sind richtig:

Frage	1	2	3	4	5	6	7	8	9	10	11
Antwort	C	D	A	B	C	D	A	B	B	C	A