

3 Zu diesem Heft

Aktuelles – kurz berichtet

- 7 Leberzirrhose: Schlechtere Prognose bei hepatopulmonalem Syndrom
- 7 Fraktionierte Bestrahlung des squamösen Zellkarzinoms von Hals und Nacken
- 8 Aktivität der Glutathion-Peroxidase 1 ist mit koronaren Ereignissen assoziiert
- 8 Peripheres Lungenkarzinom: Tumorgroße entscheidet über die Prognose
- 9 Neuer Marker für die Prognoseeinschätzung bei Brustkrebs
- 9 HIV: Herzinfarkttrisiko unter antiretroviraler Therapie
- 10 Hodgkin-Lymphome: „Involved-Field“-Bestrahlung ist wirksam
- 10 Trisomie-Screening im ersten Schwangerschaftsdrittel

Referiert – kommentiert

- 11 Ist die Farbstofflaser-Therapie eine Option bei entzündlicher Akne?
Kommentar: Bestätigung der Wirksamkeit und Klärung des Wirkmechanismus sind notwendig

Hinterfragt – nachgehakt

- 12 Therapiealternative bei Kurzdarmsyndrom: Die Dünndarm-Transplantation gewinnt an Bedeutung

Originalien

- 13 Gesundheitsökonomische Aspekte der Anwendung von Irbesartan bei Patienten mit Typ-2-Diabetes, Nephropathie und Hypertonie in Deutschland
A. J. Palmer, L. Annemans, S. Roze, M. Lamotte, R. A. Rodby, E. Ritz für die Collaborative Study Group

Original articles

- 13 Health economic consequences of irbesartan treatment of type 2 diabetes patients with nephropathy and hypertension in Germany

Kasuistiken

- 19 Alternierende elektrische Herzachse bei einem Patienten mit kleinzelligem Lungenkarzinom
S. Hammerschmidt, C. Pohlank, H. Wirtz, T. Rother

Case reports

- 19 Malignant pericardial effusion, alternating electrical heart axis in a case of small cell lung cancer

Kurze Mitteilungen

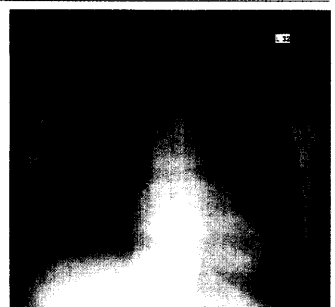
- 23 Erbllicher Darmkrebs: Vernetzung eines spezialisierten Zentrums mit Allgemeinmedizinpraxen
E. Kunstmann, H. Rusche

Short reports

- 23 Hereditary colorectal cancer: Human genetics meets primary care



Mikronoduläre Leberzirrhose.



Röntgen-Thoraxaufnahme.