

Beihefter:

Sonderbericht: Nach dem Katheterlabor direkt mit der Statintherapie beginnen! (S. 48)

Sonderbericht: Eplerenon senkt die Sterblichkeit bei Herzinsuffizienz (S. 58)

Sonderbericht: Täglich eine Tablette Sildenafil zur Nacht – Lässt sich so die erektile Impotenz dauerhaft heilen? (S. 66)

Beilagen:

Medizin Forum: Hypertensive Typ 2 Diabetiker – Irbesartan schützt Herz und Nieren

Therapie Report: Clopidogrel ist Standard für alle Gefäßregionen

Titelbild: Dr. med. Jochen Aumiller

AKTUELL

69. Jahrestagung der Deutschen Gesellschaft für Kardiologie – Herz- und Kreislaufforschung, 24. bis 26. April 2003 in Mannheim

- 6 Risikostratifizierung: Ist der Koronarkalkscore aussagekräftiger als die Risikofaktorenanalyse?
- 7 Dilatative Kardiomyopathie: Erste Erfahrungen mit der Immunadsorption
- 8 Depression: Folge oder Ursache des Herzinfarktes?

Nachlese der 52. Tagung des American College of Cardiology, 30. März bis 2. April 2003 in Chicago

- 10 Die Aufsehen erregende Grundsatzrede des Kongresspräsidenten W. Bruce Fye: Die Rahmenbedingungen wackeln
- 14 Herzinsuffizienz: Entspannungskur für das tödlich erschöpfte Herz
- 17 Interdisziplinäre Intensivmedizin: Intensivmedizin beginnt vor dem Krankenhaus
- 22 Vorhofflimmern: Erhöhte Schlaganfallrate nach vermeintlicher Umstellung auf Sinusrhythmus

PRO & KONTRA

- 24 Typ 2 Diabetes: Möglichst früh auf Insulin einstellen?
Pro
Dr. med. H.-F. Lengeling, Oberhausen
Kontra
Prof. Dr. med. E. Haupt, Bad Kissingen

ORIGINAL- UND ÜBERSICHTSARBEITEN

Schwerpunkt Diabetes mellitus

- 1 Editorial
Prof. Dr. med. W. A. Scherbaum, Düsseldorf
- 26 Metabolisches Syndrom und kardiovaskuläre Erkrankungen: Prävention und Intervention durch Nahrungsmittel
Dr. med. Monika Toeller, Düsseldorf
- 32 Kardiovaskuläre autonome diabetische Neuropathie: Klinisches Bild, Diagnostik und Therapie
Prof. Dr. med. D. Ziegler, Düsseldorf
- 39 Diabetisches Fußsyndrom bei peripherer arterieller Verschlusskrankheit: Welche kardiologische Diagnostik ist vor einer Revaskularisation erforderlich?
Dr. med. P. Minartz et al., Bad Oeynhausen

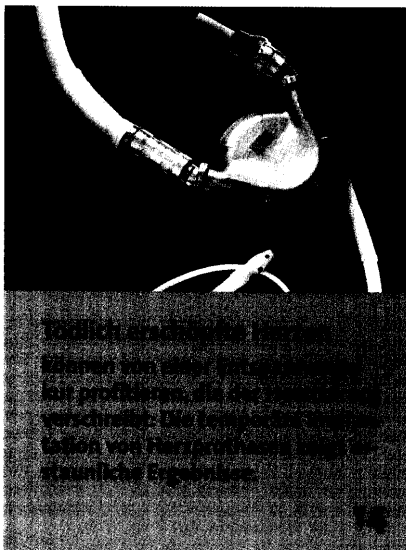


Foto: Thoratex




Foto: Dr. Reinbacher/KES

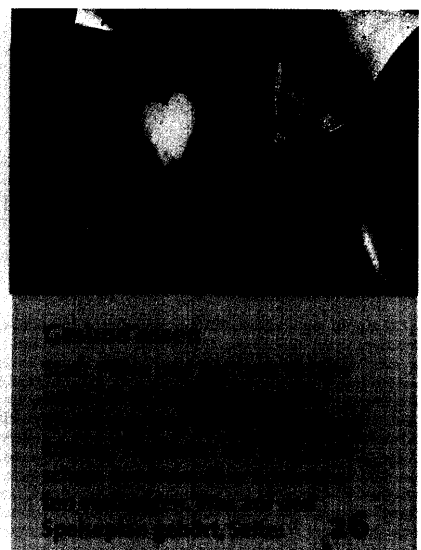


Foto: Au