

## Beihefter + Beilagen

2.2003 Inhalt III

**Beihefter:**

Sonderbericht: PROFESS-Studie vorgestellt. Sekundärprophylaxe wird vergleichbar (S. 68)

**Beilagen:**

Drehscheibe Kardiologie

Kongress Report: Urban & Vogel Award Robert Koch 2003. Acarbose – hohes therapeutisches und kardioprotektives Potenzial

Medizin Forum: PROSPER-Studie bringt Klarheit. Auch ältere Patienten profitieren von Statinen

**Titelbild:** Prof. Schultheiss/  
Prof. Seggewiß

**AKTUELL****52. Tagung des American College of Cardiology, 30. März bis 2. April 2003 in Chicago**

- 6 Klinische Kardiologie auf Welt-niveau: „Auswurfraction“ der Kardiologie ungebremst hoch
- 8 Interventionelle Kardiologie: Perfektion im Echostrahl (Interview mit Dr. T. Bartel, Essen)
- 10 Rhythmologie unter vollen Segeln: Innovationen bedrängen die Klinik (Interview mit Prof. Dr. D. Pfeiffer, Leipzig)
- 12 ASCOT-Studie: Atorvastatin schützt Hypertoniker-Hezen
- 12 Kardiologie auf dem neuesten Stand: Ein Dialog zwischen Wissenschaft und Praxis
- 18 Sekundenherztod: Prävention. Das Zeitalter der Defis hat erst begonnen (Interview mit Prof. Dr. T. Meinertz, Hamburg)

**PRO & KONTRA**

- 22 Chronische Herzinsuffizienz: Schonung oder Training?  
*Dr. med. S. Gielen und Prof. Dr. med. R. Hambrecht, Leipzig*

**ORIGINAL- UND ÜBERSICHTSARBEITEN****Schwerpunkt Kardiomyopathie**

- 1 Editorial  
*Prof. Dr. med. H.-P. Schultheiss, Berlin*
- 28 Die dilatative und hypertrophische Kardiomyopathie: Molekulargenetische Fortschritte und klinische Perspektiven  
*Priv. Doz. Dr. med. C. Hengstenberg, Regensburg*
- 34 Inflammatorische Kardiomyopathie: Aktuelle Aspekte in der Pathogenese, Diagnose und immunmodulatorischen Therapie  
*Dr. M. Noutsias et al., Berlin*
- 42 Perkutane Septumablation bei symptomatischer HOCM: Alkoholinduzierter Infarkt bewirkt Reduktion des hypertrophierten Septumareals!  
*Prof. Dr. med. H. Seggewiß, Schweinfurt*
- 49 CME-Fragen zum Schwerpunkt „Kardiomyopathie“
- 51 **Images in Cardiovascular Medicine**  
Kryoglobulinämische Vaskulitis  
*Prof. Dr. med. C. Diehm et al., Karlsbad*

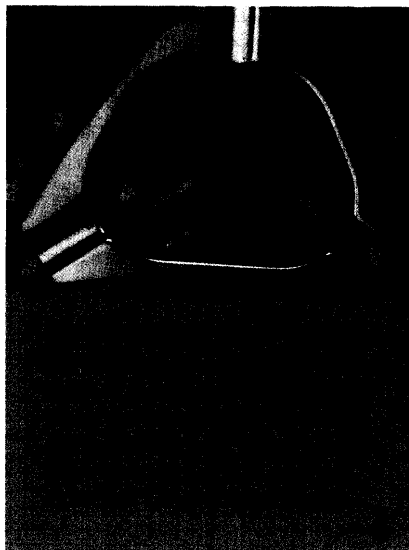


Foto: www.kardiologie.de



Foto: www.kardiologie.de




Foto: PD Dr. Hengstenberg