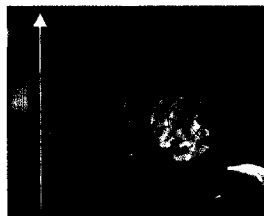


**Titelbild**



Welche Herzbezirke werden schlecht perfundiert und könnten von einer Intervention profitieren? Antwort kann die kardiale Magnetresonanztomografie (MR) geben. Besonders beeindruckend sind farbkodierte Bilder der regionalen Perfusion. Dargestellt ist hier der linke Ventrikel im Querschnitt (basaler Kurzachsenschnitt) in Kombination mit einer semiquantitativen Farbkodierung des Perfusionsverhaltens (rot: gut durchblutet, blau: minderperfundiert) während der initialen Passage eines gadoliniumhaltigen Kontrastmittelbolus. Auffällig ist die betont subendokardiale Minderperfusion im Bereich der Herzscheidewand. Die Methode erlaubt nicht nur – wie hier im Bild gezeigt – den Nachweis subendokardialer Ischämien im Rahmen der koronaren Herzerkrankung, sondern auch als Folge von mikrovaskulären Veränderungen (beispielsweise bei einem Diabetes mellitus oder einer hypertensiven Herzerkrankung).

Foto: I. Paetsch, E. Nagel, E. Fleck, CMR-Akademie, DHZB 2003

**Impressum**

© 2003 Cardio News GmbH

Anschrift: Cardio News GmbH, Goethestraße 38  
40237 Düsseldorf, Tel.: 02 11 / 50 66 93-0

Geschäftsführung: Prof. Dr. Eckart Fleck

Redaktion: Rainer Klawki (Chefredaktion, v.i.S.d.P.)  
Axel Viola (Chef vom Dienst)

Grafik/Layout: Beate Hauschild

Redaktionsassistentz: Monika Mavric-Rebert

Anzeigen: Wecom GmbH & Co KG  
Walter Böller (verantwortlich); Tel. 0 72 46 / 94 34 60  
Fax 0 72 46 / 94 34 61, Mobil: 01 71 / 9 30 62 10

Druck: Druckerei Color Druck GmbH, Holzminden

<b>Zum Beginn</b>	<b>4</b>
-------------------	----------

**Herzinsuffizienz:**

Weniger Tote durch Carvedilol	6
Eplerenon – besser als der Vorgänger	8
Digitale Impulsgeber	8
Schrittmacher oder ICD – oder beides?	10

**Atherosklerose:**

Niedriges Cholesterin – Statin kann trotzdem helfen	12
Lipidsenker stehen an der Spitze	14

**Prävention:**

Konkrete Empfehlungen für die Primärvorsorge	16
--	----

**Hypertonie:**

Für jeden Hochdruck-Patienten die individuell richtigen Mittel	20
--	----

**Forschung:**

Highlights vom Mannheimer Kardiologen-Kongress	23
--	----

**Stents:**

Neue Beschichtungen, zukünftige Beschichtungen und Irritationen	24
Auch eine Preisfrage: Wer braucht die neuen Stents, wer nicht?	25

**Herzinfarkt:**

Klare Linie beim akuten Koronarsyndrom	26
Stark vereinfachte Antikoagulation in Sicht	27

**Diagnostik:**

Der MR-geführten Diagnose gehört die Zukunft	28
--	----

**Produktspiegel:**

Betablocker und Diuretikum	30
----------------------------	----