

# Der Unfallchirurg

**Leitthema Main Topic**

C. Krettek · R. Meier <b>Editorial</b>	991
R. Meier · C. Krettek · H. Krimmer <b>Bildgebende Verfahren am Handgelenk</b> Diagnostics at the wrist	999

**Originalien Original articles**

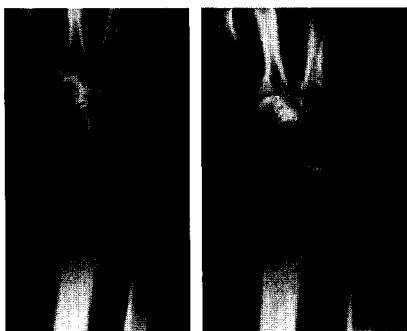
M. Tränkle · M. Sauerbier · K. Blum · B. Bickert · G. Germann <b>Die Entfernung der proximalen Handwurzelreihe als bewegungserhaltender Eingriff beim karpalen Kollaps</b> Proximal row carpectomy: a motion-preserving procedure in the treatment of advanced carpal collapse	1010
E. J. Müller · M. Wick · G. Muhr <b>Patellektomie nach Trauma – beeinflusst der Zeitpunkt das Ergebnis?</b> Patellectomy after trauma: Is there a correlation between the timing and the clinical outcome?	1016
A. Mayer · M. Hansen · D. Peetz · G. Hafner · N. Vogel · W. Prellwitz · P. M. Rommens <b>Prävention thromboembolischer Komplikationen in der Unfallchirurgie durch Dosisanpassung von niedermolekularem Heparin anhand TAT- und D-Dimer-Werten</b> Prevention of thromboembolism in trauma surgery by dose adjustment of low molecular weight heparin depending on levels of TAT and D-dimer	1023

**Weiterbildung · Zertifizierte Fortbildung Continuing education**

K. Tillmann <b>Endoprothetik am oberen Sprunggelenk. Indikation, Entwicklung, aktueller Stand und Trends</b> Endoprosthetic replacement of the ankle joint	1029
<b>Fragen zur Zertifizierung</b> Questionnaire	1037

**Kasuistiken Case reports**

D. Seybold · F. Hopf · E. Müller · G. Muhr · E. Kollig <b>Die traumatische atlantoaxiale Rotationsfehlstellung mit Gelenkfortsatzfraktur des Axis</b> Traumatic atlanto-axial rotatory fixation with lateral mass fracture of the axis	1040
U. Kilian <b>Knienkniegelenkendoprothese zur primären Therapie der intraartikulären Tibiakopffraktur im höheren Alter</b> Total knee replacement for primary treatment of intra-articular tibial head fractures in elderly patients	1046



Die Entfernung der proximalen Handwurzelreihe als bewegungserhaltender Eingriff wird in der Originalarbeit von Tränkle et al. beschrieben. Hier zu sehen: skapholunäre Bandruptur, prä- und postoperativ ► Seite 1012