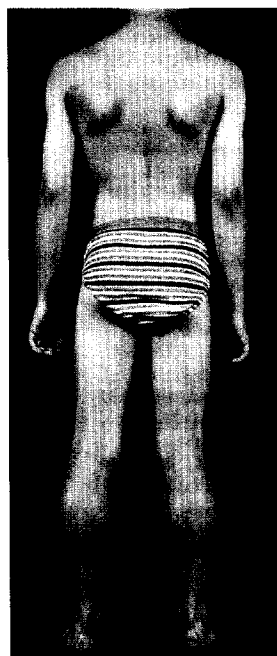


Kinderheilkunde



7-jähriger Junge mit Dystrophinopathie Typ Duchenne: ausgeprägte Wadenhypertrophie und Scapulae alatae. Lesen Sie dazu die Weiterbildung. Zertifizierte Fortbildung
► Seite 1321

Ethik in der Pädiatrie Ethics in pediatrics

Editorial Editorial	1261
V. von Loewenich Ethische Probleme bei Frühgeborenen Ethical problems in premature infants	1263
D. Niethammer Würdevolles und schmerzfreies Sterben bei Kindern mit Malignomen Dignified and pain-free dying in children with malignant diseases	1270
R. Kurz Ethik in der pädiatrischen Forschung Ethics in pediatric research	1276
H. J. Landzettel · M. Landzettel Ethik im pädiatrischen Alltag Ethics for everyday pediatric practice	1282

Originalien Original articles (Case reports, Clinic and research)

E. Korsch · D. Berg · C. Müller · V. Sunder · T. Elliger · M. Weiß Aggressives Verhalten von Eltern und Angehörigen gegenüber Krankenhausärzten in der Kinderheilkunde Aggressive behaviour of parents and relatives against doctors in the field of paediatrics	1291
P. Ahrens · S. Haas · R. Kitz Standardisierung und Optimierung der 2-Punkt-pH-Metrie-Sondenposition bei Kindern mit refluxassoziierten pulmonalen Erkrankungen Standardizing and optimizing sensor position for double-probe pH-metry in children with reflux-associated pulmonary disorders	1298
C. Severien · S. Kasten · T. Kirchner · S. Binder · M. Teufel Pulmonale Manifestation bei tuberöser Sklerose Pulmonary involvement in patients with tuberous sclerosis	1306
I. Brecht · B. Ressler · H. Bode X-chromosomal gebundener Hydrozephalus (HSAS). Eine Erkrankung aus der Gruppe der CRASH-Syndrome X-linked hydrocephalus (HSAS). One of the diseases of the group of CRASH-syndromes	1311

Bild des Monats Image of the month

R. Blickheuser · U. Steder · K. Turian Kreislaufdekompensation und neurologische Ausfälle nach Vakuumextraktion Circulatory decompensation and neurological deficits after vacuum extraction	1316
---	-------------