

IN|FO NEUROLOGIE & PSYCHIATRIE

Interdisziplinäre Fortbildung in der Neurologie, Psychiatrie und Psychotherapie

FORTBILDUNG

- 28 CME-Fortbildung Neurologie**
 Transiente Globale Amnesie – nach wie vor unklares Erkrankungsbild
K. Winbeck, D. Sander, München
 Kasuistik und CME-Fragen: Postkoitale Amnesie
- 34 CME-Fortbildung Psychiatrie**
 Borderline-Persönlichkeitsstörung: Diagnostik und evidenzbasierte Therapie
H. Richter, K. Lieb, Freiburg i. Br.
 Kasuistik und CME-Fragen: Krise durch Urlaub des Psychotherapeuten
- 42 Der Interdisziplinäre Fall**
 Der Sohn am Boden. Multiple Einstiche und rotbrauner Urin
H. S. Füleßl, Haar

Wie gefällt Ihnen die neue InFo Neurologie & Psychiatrie? Schreiben Sie uns!

Redaktion InFo Neurologie & Psychiatrie
 Urban & Vogel Verlag,
 Neumarkterstr. 43, D-81673 München,
 E-Mail: Einecke@urban-vogel.de

AKTUELL

- 46 Pro und Kontra: Therapie von Schlafstörungen**
 Moderne Schlafmittel, der zuverlässige Weg in den Schlaf
G. Hajak, J. Zulley, Regensburg
 Plädoyer für die kognitive Verhaltenstherapie
D. Riemann, Freiburg i. Br.
- 51 Images of Neurological Medicine**
 Oligodendrogliom und Mischgliom
- 52 Kongressberichte**
 Neue Ansätze in der Multiple-Sklerose-Forschung
 Zerebrale Ischämie. Nach TIA bereits Hirnschäden?
 Bipolare Störungen. Oft erst nach zehn Jahren erkannt
 Neue Ansätze gegen neuropathische Schmerzen. Schmerztyp entscheidet über Therapie

RUBRIKEN

- 44** CME-Kongress-Kalender
57 Berichte von Symposien der Pharmaindustrie
65 Impressum

28

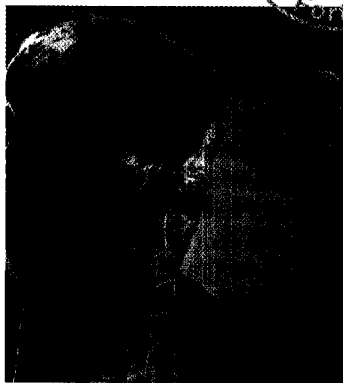


Foto: Superbild

Unmittelbar nach dem Zahnarztbesuch entwickelt ein Patient einen akuten Gedächtnisverlust – typischer Fall einer Transienten Globalen Amnesie. Ein CME-Beitrag zu einem rätselhaften Krankheitsbild.



34



Foto: Superbild

Die Situation von Patienten mit einer Borderline-Persönlichkeitsstörung hat sich in den letzten Jahren deutlich verbessert. Heute stehen evidenzbasierte Therapiemöglichkeiten zur Verfügung.

42

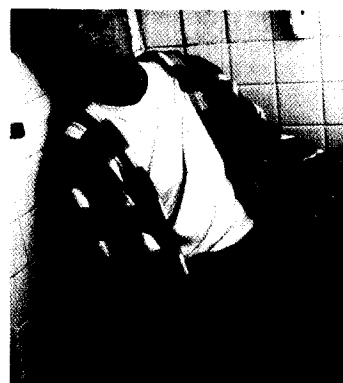

Foto: Esbin-Anderson/Superbild

Multiple Einstiche an Armen und Beinen und rotbrauner Urin sind die Leitsymptome bei einem 23-jährigen Patienten, der bewusstlos aufgefunden wird. Ein exemplarisch interdisziplinärer Fall.