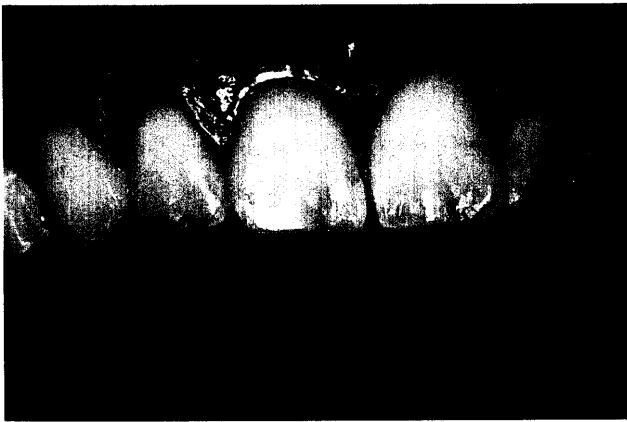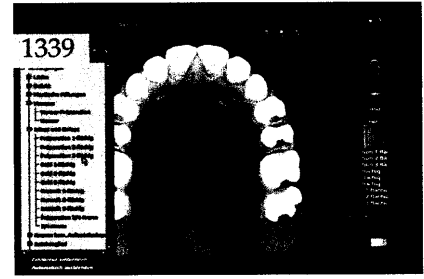
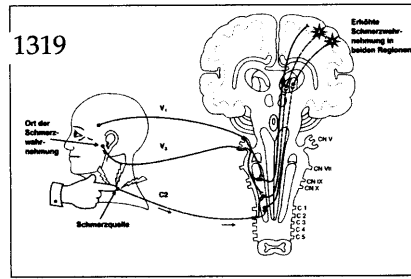




Der interessante Fall

Wolfgang-M. Boer, Euskirchen
Indikationen und Grenzen der Rekonstruktion einer Lachlinie mit Komposit
 Ein Fallbericht

In dem Fallbericht wird die Rekonstruktion der Lachlinie durch den Aufbau abradiierter Schneidezähne bei einer Bruxismus-Patientin erläutert. Der beschriebene Fall eignet sich besonders gut, um systematisch die Alterungsmerkmale natürlicher Frontzähne aufzuschlüsseln.



Innovationen

Claus-Peter Ernst, Stephanie Kliegl, Mainz
 Reinhard Hickel, München
 Brita Willershausen, Mainz
Braucht der Zahnarzt einen Kariesrisikotest – und wenn ja, was für einen?
 Ergebnisse einer Fragebogenaktion zur Akzeptanz und Verwendung von Kariesrisikotests unter niedergelassenen Zahnärzten in ganz Deutschland 1327

Praxismanagement

M. Oliver Ahlers, Hamburg
Computergestützte Patientenaufklärung am Behandlungsplatz
 Methoden und Potenzial 1339

Die erfolgreiche Praxis:
 Der neue Patient – Patientenbindung und -begeisterung von Anfang an! 1357

Abrechnung:
 Multiband-Behandlung –
 Abrechnung in der GKV ab 1.1.2004 1361

Rechtsfragen:
 Probleme privater EDV-Nutzung
 in der Praxis 1363

Das aktuelle Urteil:
 Praxisvertreter ist Verrichtungsgehilfe des
 abwesenden Zahnarztes 1365

Steuerrecht:
 Personalkosten und Steuern in der
 Zahnarztpraxis 1367

Rubriken

Editorial 1263
 Kongresskalender 1371
 Impressum 1372
 Jahresregister 1375