

**Aktuelle Diagnostik & Therapie**

- 2593 Hereditäre hämorrhagische  
Teleangiektasie  
(Morbus Osler-Weber-Rendu)  
*K. Ocran, U. Förster, K. Haake, W. Wermke*

**Übersichten**

- 2598 Evidenz-basierte Prävention des  
kolorektalen Karzinoms  
*B.R. Birkner*

**Kommentare**

- 2604 Arteriitis temporalis Horton  
(Riesenzellarteriitis). Pionierarbeit und  
gegenwärtiger Stand  
*W.L. Gross, B. Hellmich*
- 2608 Die Rolle des Arztes in unserer  
Gesellschaft  
*J. v. Troschke*

**Fragen aus der Praxis**

- 2612 Besteht ein Zusammenhang zwischen Zahnerkrankungen und Erkrankungen am  
gesunden Herz?  
*K. Brodbeck-Stoll, M. Faehling, M. Leschke*
- 2613 Forum der Industrie
- 2615 Veranstaltungen
- 2616 Personalialia / Lebensbilder
- 2570 Impressum

**Current diagnosis and treatment**


- 2593 Hereditary hemorrhagic teleangiectasia

**Review articles**

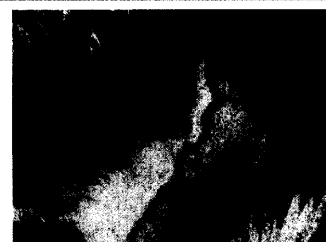- 2598 Evidence-based prevention of  
colorectal carcinoma

**Commentary**

- 2604 Giant cell arteritis:  
views from 1961 and 2003
- 2608 The role of the physicians  
in our society



Farbdopplersonographie:  
Akzessorische linke Arteria hepatica.



Arteriitis temporalis.