

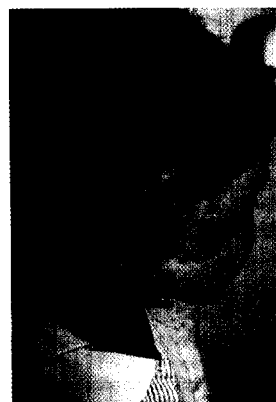
## Kinderheilkunde

## Infektionen durch Zecken Flea-borne infections


<b>Editorial</b> Editorial	1145
H.-J. Christen · H. Eiffert <b>Lyme-Borreliose. Haut- und Nervensystem</b> Lyme borreliosis. Skin and nervous system	1146
H.-I. Huppertz <b>Lyme-Arthritis</b> <b>Häufigste späte Manifestation der Lyme-Borreliose</b> Lyme arthritis. Most frequent late onset manifestation of Lyme borreliosis	1156
B. Zoehrer · D. Spork · W. Zenz <b>Frühsommermeningoenzephalitis. Klinik und Therapie</b> Tick-borne encephalitis. Clinical characteristics and therapy	1163
I. Mutz · C. Kunz · H. Holzmann <b>Prävention der Frühsommermeningoenzephalitis</b> Prevention of tick-borne encephalitis	1170
<b>Weiterbildungskatalog</b> Training program quiz	1178, 1199

## Originalien Original articles (Case reports, Clinic and research)

A. F. Klenner · C. Fusch · V. Varnholt · H. Ringe · O. Meyer · B. Stiller · A. Greinacher <b>Heparininduzierte Thrombozytopenie in der Pädiatrie und ihre Therapiealternativen. Fallbericht und Literaturübersicht</b> Heparin-induced thrombocytopenia in pediatrics and its therapy. Case-report and review of literature	1180
N. Reiß · A. El-Banayosy · T. Breyman · U. Blanz · H. Meyer · K. Minami · R. Körfer <b>Überbrückung bis zur Herztransplantation bei Kindern und Jugendlichen mit 2 pneumatisch betriebenen Unterstützungssystemen</b> Bridging in the paediatric population till heart transplantation with 2 mechanical circulatory support systems	1188
E. Kuwertz-Bröking · C. August · St. Baas · M. Bulla · K.-P. Zimmer <b>IgA-Nephropathie bei atypischer Manifestation einer Zöliakie bei einem Mädchen mit Trisomie 21. Fallbericht</b> IgA nephropathy with atypical coeliac disease in a patient with trisomy 21. Case report	1194
H. Wetzig · F. Kertzscher · J. Leupold · M. Borte · H. Willgerodt · E. Keller <b>Transienter Panhypopituitarismus und iatrogenes Cushing-Syndrom infolge jahrelanger Medikation dexamethasonhaltiger Nasentropfen. Kasuistik mit Literaturübersicht</b> Transient panhypopituitarism and iatrogenic Cushing syndrome after continuous application of nasal dexamethasone	1201



Erythema migrans periauricular (solitär-makuläre Form)  
► Seite 1146



Lyme-Arthritis: massiver Erguss mit Bewegungseinschränkung  
► Seite 1156