

2513 Zu diesem Heft

Aktuelles – kurz berichtet

- 2519 Ernährung kann Risiko für maligne Hodentumoren beeinflussen
- 2519 Welche Rolle spielt körperliche Aktivität bei der Gewichtsreduktion?
- 2520 Diabetes mellitus: Hohes Erkrankungsrisiko in den USA
- 2520 Hepatozelluläre Karzinome: Retinoid-vermittelte Signalwege an Genese beteiligt
- 2521 Systemischer Lupus erythematoses: Diagnose vor Symptomatik möglich?
- 2521 Demenz: Kognitive Stimulationstherapie bessert kognitive Leistung und Lebensqualität
- 2522 Schilddrüsenkarzinom: Keimbahnmutationen haben eine Schrittmacherfunktion
- 2522 Kutane Pilzinfektionen bei Patienten nach Nierentransplantation

Referiert – kommentiert

- 2523 Zervixkarzinom: Was ist das optimale Screening-Intervall?
Kommentar: Mehr Sicherheit durch DNA-HPV-Analyse?

Hinterfragt – nachgehakt

- 2524 Operative Adipositaschirurgie: Möglichkeiten, Indikationen und Grenzen der Magenverkleinerungs-Operation

Originalien

- 2525 Polymethylmethacrylat-Vertebroplastie. Eine neue und effektive Schmerztherapie bei Wirbelkompressionen
M. Winking, J.-P. Stahl, M. Oertel, R. Schnettler, D.-K. Böker

Kasuistiken

- 2531 Fungämie nach oraler Gabe von *Saccharomyces boulardii* bei einem multimorbiden Patienten
F. Lestin, A. Pertschy, D. Rimek
- 2534 Depressive Episode mit Suizidversuch nach Einnahme von Valsartan mit Hydrochlorothiazid
H. Ullrich, P. Passenberg, M.W. Agelink

2537 Mediquiz

Original articles

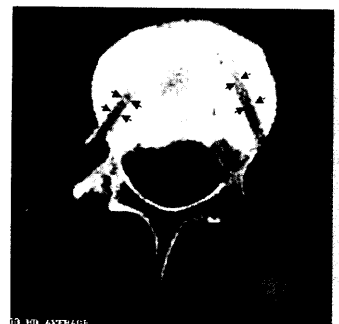
- 2525 Polymethylmethacrylate-vertebroplasty. A new and effective method of pain treatment in vertebral collapse

Case reports

- 2531 Fungemia after oral treatment with *Saccharomyces boulardii* in a patient with multiple co-morbidities
- 2534 Episodes of depression with attempted after suicide taking valsartan and hydrochlorothiazide



Auf Dauer fit und schlank. Schon moderate Bewegung bringt's, wie eine US-Studie nun zeigte.



Computertomographie von BWK 8 nach Vertebroplastie.