

2399 Zu diesem Heft

Aktuelles – kurz berichtet

- 2405 Kolonkarzinom: Bis zu welchem Alter sollte ein Koloskopie-Screening empfohlen werden?
- 2405 Feste Babynahrung zwischen dem 4. und 6. Lebensmonat beugt Diabetes mellitus Typ 1 vor
- 2406 „Grading“ der portalen hypertensiven Gastropathie
- 2406 Kontaktdermatitis bei Patienten mit chronischen venösen Ulzera
- 2407 Belastungs-EKG bei beschwerdefreien Frauen: Wann ist das Sterblichkeitsrisiko erhöht?
- 2408 Propofol statt Midazolam zur Endoskopie?
- 2408 Schützt die Hormonersatztherapie vor nikotinassozierten Tumoren?

Referiert – kommentiert

- 2409 Sind ethische Beratungen auf Intensivstationen sinnvoll?
Kommentar: Effekte klinischer Ethikberatung auf amerikanischen Intensivstationen

Hinterfragt – nachgehakt

- 2410 Große Fortschritte dank Prothesen der 3. Generation –
Künstliches Sprunggelenk statt Versteifung

Originalien

- 2413 Neuroendokrine Tumoren des Gastrointestinaltraktes (NETGI) und Zweitkarzinome.
Welche Erkrankung tritt klinisch in Erscheinung?
M. Brune, B. Gerdes, M. Koller, M. Rothmund

Original articles

- 2413 Neuroendocrine tumors of the gastrointestinal tract (NETGI) and second primary malignancies – which is dominant?

Kasuistiken

- 2418 Chronische Bleivergiftung durch ayurvedische Heilpillen
R. Weide, S. Engelhart, H. Färber, F. Kaufmann, J. Heymanns, H. Köppler

Case reports

- 2418 Severe lead poisoning due to Ayurvedic indian plant medicine

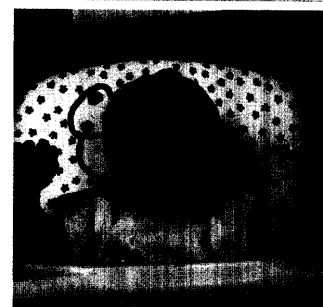
2421 Mediquiz

Prinzip & Perspektiven

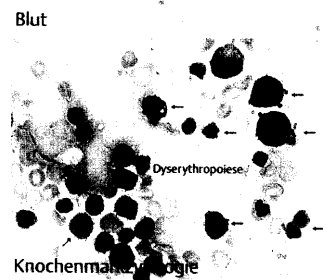
- 2423 Epigenetische Steuerelemente als neuartige therapeutische Zielstrukturen in der Hämato-/Onkologie
U. Mahlknecht, D. Hoelzer

Principles and perspectives

- 2423 Epigenetic regulators as novel therapeutic targets in hematology/oncology



Dem Diabetes ein „Schnippchen“ schlagen: getreide- und reishaltige Babykost zur richtigen Zeit schützt schon die Kleinsten vor Typ 1-Diabetes (Bild: PhotoDisc).



Morphologische Veränderungen in Blut und Knochenmarkszytologie