

2343 Zu diesem Heft

Aktuelles – kurz berichtet

- 2349 Oberschenkelhalsfraktur: Mortalität unverändert hoch
- 2349 Hodgkin-Lymphome: Kausale Beziehung zur infektiösen Mononukleose wahrscheinlich
- 2350 Synthetisches Cannabis hilft bei Neuropathien
- 2350 Akutes Koronarsyndrom: Frühinvasives Vorgehen besser als antithrombotische Therapie
- 2351 Spätfolgen pädiatrischer Tumoren bei Langzeit-Überlebenden
- 2352 Antimikrobielle Therapie bei atopischem Ekzem
- 2352 Zystische Fibrose: Azithromycin zur Therapie der chronischen Pseudomonasinfektion?

Referiert – kommentiert

- 2353 Ist die enzympotenzierte Desensibilisierung bei allergischer Rhinitis sinnvoll?
Kommentar: Enzympotenzierte Hyposensibilisierung bringt keinen therapeutischen Effekt

Hinterfragt – nachgehakt

- 2354 Jugendgesundheitsurvey: Die Illusion von der gesunden Jugend

Originalien

- 2355 Endoskopische Drainage von symptomatischen Pankreaspseudozysten. Eine effiziente und sichere Therapie in der klinischen Routine?
S. Vetter, U. Weickert, R. Jakobs, D. Schilling, E. Siegel, J. F. Riemann

Original articles

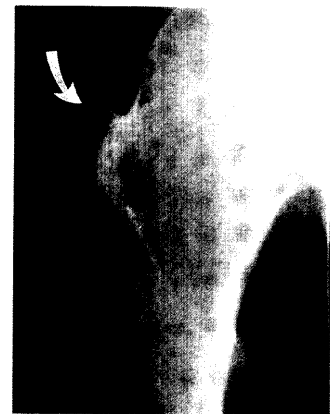- 2355 Endoscopic drainage of symptomatic pancreatic pseudocysts, an efficacious and safe routine clinical treatment?

Kasuistiken

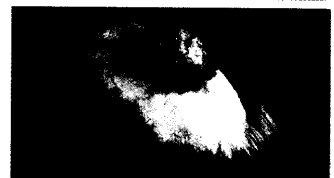
- 2360 Amelanotisches Melanom der Kopfhaut klinisch imponierend als proliferierende Trichilemmalzyste
F. Rosien, T. C. Haacke, A. Hauschild

Case reports

- 2360 Amelanotic malignant melanoma of the scalp resembling a proliferative trichilemmal cyst



Femurfraktur



Tumor am Capillitium

2363 Mediquiz