

2485 Mediquiz

Kasuistiken

- 2487 Hirnstammödem bei hypertensiver Krise mit vasogenen und zytotoxischen Anteilen
M. Grond, J. Reul

Pro & Contra

- 2490 Diuretika – Medikamentöse Therapie der Wahl bei unkomplizierter Hypertonie – Pro
E. Ritz
- 2491 Diuretika – Medikamentöse Therapie der Wahl bei unkomplizierter Hypertonie – Contra
T. Unger

Übersichten

- 2493 Vorhofflimmern als Endpunkt bei Studien zur arteriellen Hypertonie
J. Jung
- 2497 Alkoholgenuss und arterielle Hypertonie
S. Rosenkranz

2503 Forum der Industrie

2507 Veranstaltungen

2508 Personalialia / Lebensbilder

2506 Impressum

Case reports

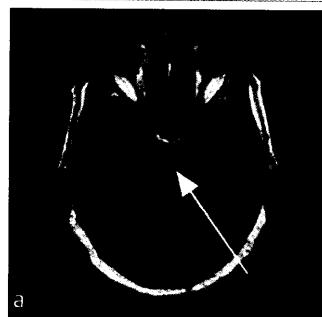
- 2487 Brainstem edema during an hypertensive crisis with vasogenic and cytotoxic component

Pro & Contra

- 2490 Diuretics – First line treatment in uncomplicated hypertension? – Pro
- 2491 Diuretics – First line treatment in uncomplicated hypertension? – Contra

Review articles

- 2493 Atrial fibrillation as endpoint in hypertension trials
- 2497 Alcohol consumption and hypertension



Initiale Flairsequenz mit ausgedehntem vasogenem Ödem.