

Der Unfallchirurg

Editorial

C. Krettek
Bombenterror in Deutschland – Wie sind wir vorbereitet? 801
 The daily threat of terror: how prepared are we?

Leitthema Main Topic

M. Stein · A. Hirshberg · T. Gerich
Der Massenanfall an Verletzten nach Explosion 802
 Multiple-casualty incidents in explosion

Originalien Originals

F. Krug · D. Baur · H. Müller-Daniels · H.-P. Bruch
Handhabung des Stufenbohrers als Ursache für eine zu geringe Bohrtiefe im Schenkelhals beim Gamma-Nagelsystem 811
 Use of the step drill as a cause of too shallow drill depth in the femoral neck using the gamma nail system

T. Mussack · E. Wiedemann · T. Hummel · P. Biberthaler · K. G. Kanz · W. Mutschler
Die sekundäre Dekompressionstrepanation bei zunehmendem posttraumatischem Hirnödem nach primärer Entlastungskraniotomie 815
 Secondary decompressive craniectomy due to increasing post-traumatic brain edema after primary trepanation

M. A. Kessler · S. Lichtenberg · P. Habermeyer
Die Rekonstruktion von großen Rotatorenmanschettenrupturen. Eine neue Technik der Sehnenrefixation mit dem Corkscrew-Fadenankersystem 826
 Reconstruction of massive rotator cuff tears. A new technique for tendon refixation with the Corkscrew suture anchor system

A. Jester · A. Harth · G. Wind · G. Germann
Der „Disability of shoulder, arms and hand“-Fragebogen als Instrument zur Identifikation diagnosespezifischer Aktivitätsprofile 834
 „Disabilities of the arm, shoulder, and hand“ questionnaire to identify diagnosis-specific activity profiles

Weiterbildung · Zertifizierte Fortbildung Continuing education

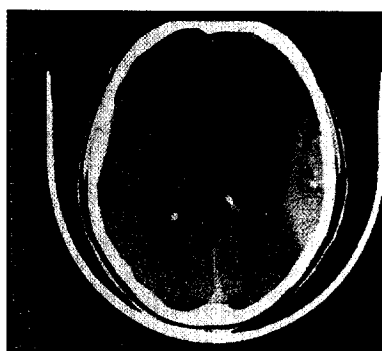
S. Ruchholtz · D. Nast-Kolb
Schädel-Hirn-Trauma 839
 Head injury

Fragen zur Zertifizierung 854
 Questionnaire

Kasuistiken Case reports

J. Barth · O. Bertl
Gelenknahe, periprothetische Fraktur bei liegender Knie totalendoprothese – Versorgung mit einem Ilizarov-Hybrid-Fixateur 856
 Periprothetic fracture near a total knee endoprosthesis – stabilization with a hybrid Ilizarov frame

M. Prymka · T. Pühler · S. Hirt · H.-W. Ulrich
Extrakorporaler Zementabfluss mit Füllung des extraduralen Venenplexus bis in die V. cava nach Vertebroplastie. Fallbericht und Aufarbeitung des Schrifttums 860
 Extracorporeal cement drainage with filling from the extradural venous plexus to the vena cava after vertebroplasty. Case report and review of the literature



Epidurales Hämatom. Das Thema „Schädel-Hirn-Trauma“ finden Sie in der Rubrik Weiterbildung · Zertifizierte Fortbildung ▶ Seite 839