

2281 Zu diesem Heft

**Aktuelles – kurz berichtet**

- 2287 Leistenherniotomie: Lokalanästhesie ist das beste Betäubungsverfahren
- 2287 Rauchen und Diabetes erhöhen das Risiko für ein Pankreaskarzinom
- 2288 Chronische Hepatitis C: Erhöhtes Zirrhoserisiko bei Faktor-V-Leiden-Mutation
- 2288 Prostatakarzinom: Neue MR-Technik findet Lymphknotenmetastasen
- 2289 Johanniskraut verringert die Wirksamkeit von Enzymen
- 2290 Hämolytisch-urämisches Syndrom: Bei ZNS-Symptomen schlechtere Prognose
- 2290 Antiphospholipid-Syndrom: Folge einer Parvovirus B19-Infektion

**Referiert – kommentiert**

- 2291 Sind Methylxanthine bei exazerbierter COPD sinnvoll?  
*Kommentar: Theophyllin bei COPD-Exazerbation*

**Hinterfragt – nachgehakt**

- 2292 Risikofaktor Homocystein: Über Alkoholkonsum, erhöhte Homocysteinspiegel und deren Folgen

**Originalien**

- 2295 Ambulante Versorgung von Tumorpatienten im finalen Stadium. Ergebnisse einer schriftlichen Hausärztebefragung in Thüringen  
*B. van Oorschot, S. Schweitzer*

**Kasuistiken**

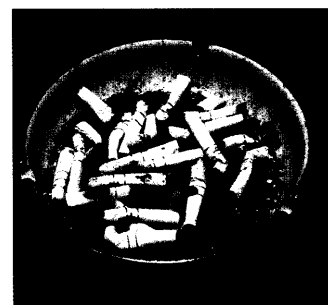
- 2300 Chologener Abszess nach lokaler Thermoablation eines cholangiozellulären Karzinoms  
*I. Zuber-Jerger, H.E. Blum*
- 2305 Makrophagische Myofasziitis. Eine Impfungs-assoziierte entzündliche Muskelerkrankung  
*D. Fischer, J. Reimann, R. Schröder*

**Original articles**

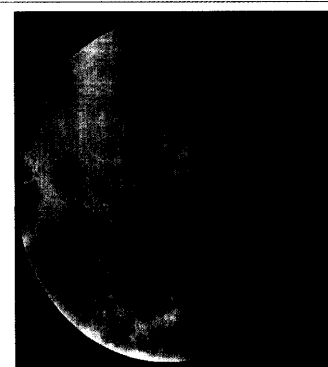
- 2295 Ambulant care of patients in the terminal phase of malignant tumor: answers by general practitioners in Thuringia to a questionnaire

**Case reports**

- 2300 Chologenic abscess after radiofrequency ablation of a cholangiocellular carcinoma
- 2305 Chologenic abscess after radiofrequency ablation of a cholangiocellular carcinoma



Rauchen und Diabetes erhöhen das Risiko für ein Pankreaskarzinom



Röntgendarstellung: Restabszess nach 30-tägiger Drainage mit Anschluss an das Gallengangsystem