

Aus der Anatomie (Teil 2)

Mundhöhle und Rachen

Der weiche Gaumen, auch **Gaumensegel (Velum palatinum)** genannt, ist beweglich. Er besteht aus einer mit Schleimhaut überzogenen Muskelschicht, die beim Schlucken für eine Abdichtung der Mundhöhle zur Nasenhöhle sorgt. Am Hinterrand des Gaumensegels befindet sich das **Zäpfchen (Uvula)**. Rechts und links vom Gaumensegel ziehen beidseits jeweils

zwei **Gaumenbögen** nach unten. Zwischen den Gaumenbögen liegt auf jeder Seite eine **Gaumenmandel (Tonsilla palatina)**. Der Übergang vom harten zum weichen Gaumen wird besonders deutlich, wenn man den Mund weit öffnet und „Ah“ sagt. Man bezeichnet diese Grenzlinie zwischen hartem und weichem Gaumen deshalb auch als **Ah-Linie**. Diese Grenze wird jedoch besser sichtbar, wenn man bei geöffnetem Mund und geschlossener Nase versucht, durch die Nase auszuatmen. Man kann dann einen deutlichen Knick am Übergang vom unbeweglichen harten Gaumen zum beweglichen weichen Gaumen erkennen. Der Hinterrand von Oberkiefer-Vollprothesen soll im Bereich der Ah-Linie liegen.

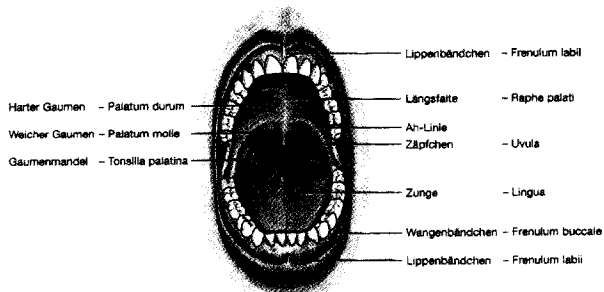
runfgangänge der unteren Speicheldrüsen. An ihrer Ausmündung unter der Zunge befindet sich jeweils eine kleine Erhebung, die als **Caruncula sublingualis** bezeichnet wird. Seitlich von dieser Erhebung ist eine gleichnamige Schleimhautfalte im Mundboden, die **Plica sublingualis**.

Bänder im Mundbereich

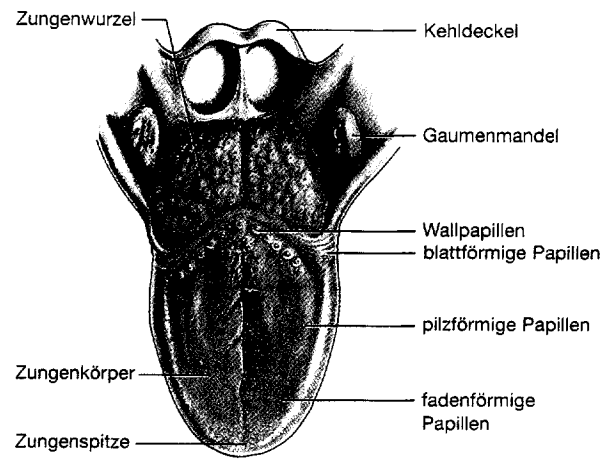
- Frenulum labii = Lippenbändchen
- Frenulum buccale = Wangenbändchen
- Frenulum linguae = Zungenbändchen

Die Zunge

Die Zunge (lingua lat. – Zunge; glossa gr. – Zunge) ist ein schleimhautbedecktes Muskelorgan. Sie wirkt beim Kauen, Schlucken und Saugen mit, enthält Sinneszellen für das Geschmacks-, Temperatur- und Tastempfinden und ist maßgeblich an der Sprachbildung beteiligt. Die große Beweglichkeit der Zunge wird durch ein System von ineinander verflochtenen Muskeln ermöglicht. Man unterscheidet dabei die **inneren Zungenmuskeln**, die innerhalb der Zunge in den drei Raumrichtungen verlaufen, von den **äußeren Zungenmuskeln**, die von den umgebenden Knochen einstrahlen. Die Zunge ist in die frei bewegliche **Zungenspitze**, den **Zungenkörper** mit der Hauptmuskelmasse und die nach hinten, zum Rachen reichende **Zungenwurzel** gegliedert.



Mundhöhle mit Blick auf Gaumen und Rachenhinterwand



Zunge von oben mit dem Kehldeckel

75. B
23.14
L. 2 Beil. -
ZB MED

Der Mundboden ist die untere Begrenzung der Mundhöhle. Der flächige, zwischen Unterkiefer und Zungenbein gespannte **Musculus mylohyoideus** bildet dabei die Grundlage des Mundbodens. Im vorderen Mundboden zieht das **Zungenbändchen (Frenulum linguae)** vom Unterkiefer zur Zunge. Rechts und links davon münden die Ausführ-

| | |
|--|----|
| Aus der Anatomie | 1 |
| Wenn Fußgänger aus dem Nichts auftauchen | 4 |
| Kurse für die Zahnarztthelferin | 5 |
| Abrechnungsecke | 6 |
| Arbeitsrecht | 12 |
| Neues Buch von Amelie Fried | 13 |
| Kinder müssen sich bewegen | 14 |
| Praxisjubiläum | 16 |