

**Einführung zum Thema** Introduction to the topic

- T. Werfel · A. Kapp  
**Atopische Dermatitis** 913  
Atopic dermatitis

**Leitthema** Main topic*Redaktion: A. Kapp · T. Werfel*

- S. Fischer · J. Ring · D. Abeck  
**Atopisches Ekzem. Provokationsfaktoren und Möglichkeiten ihrer wirkungsvollen Reduktion bzw. Elimination** 914  
Atopic eczema. Spectrum of provocation factors and possibilities for their effective reduction and elimination

- U. Raap · T. Werfel · B. Jaeger · G. Schmid-Ott  
**Atopische Dermatitis und psychischer Stress** 925  
Atopic dermatitis and psychological stress

- U. Darsow · J. Ring  
**Atopie-Patch-Test. Atopisches Ekzem und Allergie** 930  
Atopy patch test. Atopic eczema and allergy

- A. Heratizadeh · K. Breuer · A. Kapp · T. Werfel  
**Symptomatische Therapie der atopischen Dermatitis** 937  
Systemic therapy of atopic dermatitis

- T. L. Diepgen · M. Fartasch · J. Ring · S. Scheewe · D. Staab · R. Szczechanski · T. Werfel  
U. Wahn · U. Gieler  
**Neurodermitisschulung. Konzept und aktueller Stand der German Randomized Intervention Multizentre Study** 946  
Education programs on atopic eczema. Design and first results of the German Randomized Intervention Multicenter Study

**Übersichten** Review articles

- S. Schauder  
**Lichturtikaria** 952  
Solar urticaria

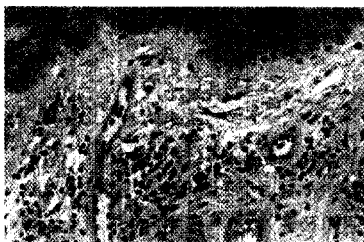
**Originalien** Original articles

- J. Dissemond · M. Witthoff · T. C. Brauns · D. Haberer · M. Goos  
**pH-Wert des Milieus chronischer Wunden. Untersuchungen im Rahmen einer modernen Wundtherapie** 959  
pH values in chronic wounds. Evaluation during modern wound therapy

**Kasuistiken** Case reports

- C. Özdemir · L. A. Schneider · R. Hinrichs · G. Staib · L. Weber · J. M. Weiss  
K. Scharffetter-Kochanek  
**Allergische Kontaktdermatitis auf Efeu (Hedera helix L.)** 966  
Allergic contact dermatitis to common ivy (Hedera helix L.)

- R. Schöllnast · B. Kränke · W. Aberer  
**Anal- und Palmarekzem durch Iodpropinylbutylcarbammat in feuchtem Toilettenpapier** 970  
Anal and palmar contact dermatitis caused by iodopropynyl butylcarbamate in moist sanitary wipes



Nach vermehrter UV-Exposition zeigte der Patient eine Veränderung der Gesichtsfärbung, die auch nach 3 Monaten nicht zurückging. Die dermatohistopathologische Untersuchung ergab in der Hämalaun-Eosin- (HE-) Färbung zahlreiche Makrophagen mit phagozytiertem Pigment. Diese Hyperpigmentierung ist auf die Einnahme von Amiodaron zurückzuführen.

► Seite 994, Abb. 3a, Wie lautet Ihre Diagnose?