

Interventionen an der Wirbelsäule Interventions in the spinal column

Redaktion: M. Reiser · H. Imhof

T. Helmberger · K. Bohndorf · J. Hierholzer · G. Nöldge · D. Vorwerk
Leitlinien der Deutschen Röntgengesellschaft zur Vertebroplastie 703
 Guidelines of the German Radiological Society for percutaneous vertebroplasty

R. T. Hoffmann · T. F. Jakobs · A. Wallnöfer · M. F. Reiser · T. K. Helmberger
Perkutane Vertebroplastie: Indikationen, Kontraindikationen und Technik 709
 Percutaneous vertebroplasty (pv): indications, contraindications, and technique

P. Krepler · J. G. Grohs
Minimal-invasive Therapie osteoporotischer Wirbelkörperfrakturen 718
 Minimal invasive therapy of painful osteoporotic vertebral fractures

T. Rand · F. Lomoschitz · M. Cejna · A. Grohs · J. Kettenbach
Perkutane, radiologisch gesteuerte Vertebroplastie zur Therapie osteoporotischer und tumoröser Wirbelkörperläsionen 723
 Radiologically guided vertebroplasty for treatment of painful osteoporotic lesions and vertebral body tumors

R. T. Hoffmann · T. F. Jakobs · B. B. Ertl-Wagner · A. Wallnöfer · M. F. Reiser · T. K. Helmberger
Stellenwert der Vertebroplastie bei osteoporotisch bedingten Wirbelkörperfrakturen 729
 Vertebroplasty in osteoporotic vertebral compression

Freies Thema Free topic

D. Tönnis · H. J. Skamel
Besonderheiten bei der Bestimmung der Hüftpfannenanteversion und Schenkelhalsantetorsion durch Computertomographie 735
 Computerized tomography in evaluation of decreased acetabular and femoral anteversion

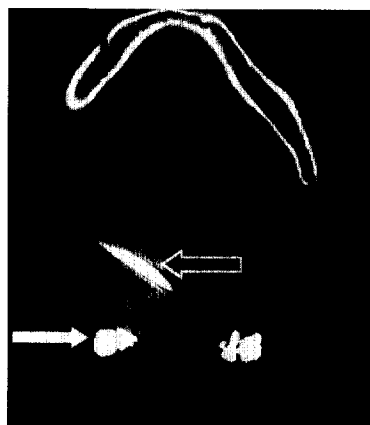
Quiz Quiz

M.-A. Weber · S. Rieger · J. Sellner · B. Storch-Hagenlocher · M. Hartmann
Tetraspastik, demenzielle Entwicklung und erstmaliger Krampfanfall 740
 Tetraspasticity, dementia-like developments and first seizure

Weiter- und Fortbildung Continuing education

W. R. Nitz
Magnetresonanztomographie. Sequenzakronyme und weitere Kürzel in der MR-Bildgebung 745
 Magnetic resonance imaging. Sequence acronyms and other abbreviations in MR imaging

Fragen zur Zertifizierung 764
 Questionnaire



Die Vertebroplastie bei osteolytischer Metastase eines Mammakarzinoms wurde in diesem Fall zusätzlich zur chirurgischen Stabilisierung durchgeführt.

► Seite 709