

Panorama

- 242 — **Neuartige Wundbehandlung in der Testphase ...** Telematik im Gesundheitswesen: quo vadis? ... Zungenpiercing: Mode und Selbstverstümmelung ... Der besondere Fall: Pterygium ... Malignes Melanom: Apoptose-Regulation für die Chemotherapie nutzen ... Mann wird zum Pfau

Fortbildung

- 244 — **STD: Klinik, Differenzialdiagnostik und Therapie**
Gerd Gross
- 254 — **Zur Relevanz von STD in Deutschland**
Wolfgang Kiehl, Ulrich Marcus
- 258 — **Urogenitale Chlamydieninfektionen beim ♂**
Walter Krause
- 262 — **Topische Immunmodulatoren – eine kritische Bestandsaufnahme**
Interview mit Dietrich Abeck, München
- 264 — **Kasuistik**
Allergisch auf den „Nachbau“
Damian Franzen, Renate Klein

Diagnostik im Bild

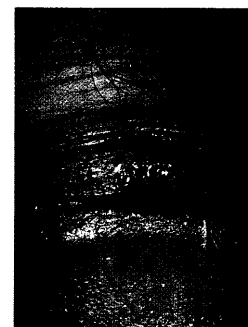
- 266 — **Knifflige Differenzialdiagnose:**
Periorale Entzündung
Hans Schulz

Kongress kompakt

- 273 — **Im Visier: Neisserien und Chlamydien**
Epidemiologie und moderne STD-Diagnostik
- 274 — **Wirksamkeit auf dem Prüfstein**
Moderne Systemtherapie der Psoriasis

Geschlechtskrankheiten

Die Inzidenz sexuell übertragbarer Krankheiten (STD) ist besorgniserregend. Im Schatten von HIV und HPV erleben gerade die „Klassiker“ eine Renaissance.



242

Verum contra Genericum

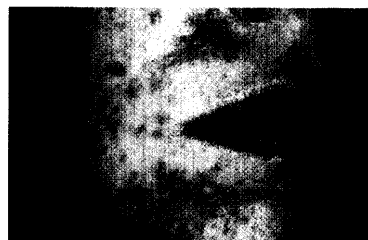Bei der Umstellung teurer Original-Präparate auf Generika ist eine Zunahme allergischer bzw. Arzneimittelbedingter Reaktionen denkbar. Ein Beispiel dafür in der Kasuistik auf Seite



264


Periorale Entzündung

Insbesondere bei unklarer Anamnese und in den Frühstadien von Gesichtserythemen ist die Differenzialdiagnostik perioraler Entzündungen teilweise recht knifflig.



266

Titelbild



Paul Cézanne.
Nachmittag in Neapel.
Der Rumpunsch. 1875–1877.

So erreichen Sie uns

Verlagsredaktion
Redaktion *hautnah dermatologie*
Dr. (Univ. Perugia) Ulrich Schneider
Neumarkter Str. 43
81673 München
Tel: 089/4372-1407; Fax: -1400
Mail: schneider@urban-vogel.de
Internet:
www.hautnah-dermatologie