

Kasuistiken

- 1889 Mimikry eines Leberabszesses als
hepatozelluläres Karzinom
*R.L. Probst, R. Grobholz,
A.K. Kilian, S. Post*

1895 Mediquiz

Aktuelle Diagnostik & Therapie

- 1899 Gastrointestinale Lymphome
W. Fischbach, S. Daum

Übersichten

- 1902 Therapeutische Strategien beim
kolorektalen Karzinom
D. Flieger, R. Keller, W. Fischbach

- 1908 Stellenwert der Magnifikations- und
Chromoendoskopie im Vergleich zur
Videoendoskopie.
Kann die diagnostische Ausbeute der
Koloskopie relevant verbessert werden?
R. Kießlich, M. Jung

Kommentare

- 1914 „Diagnosis Related Groups“ in der
Gastroenterologie
*W.F. Caspary, H. Bunzemeier,
N. Roeder*

1917 Forum der Industrie

1921 Impressum

1922 Lehrgänge, Tagungen, Kongresse

1923 Marktplatz

Case reports

- 1889 Mimicry of a liver abscess as
hepatocellular carcinoma

Current diagnosis and treatment

- 1899 Gastrointestinal lymphoma


Review articles

- 1902 Therapeutic strategies in
colorectal cancer

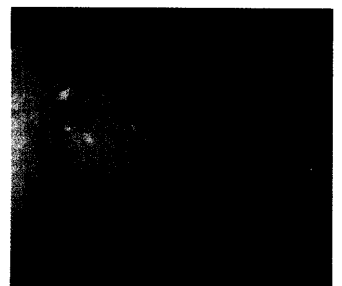
- 1908 Value of magnification- and
chromo-endoscopy compared
with video-endoscopy.
Can the diagnostic value of
coloscopy be usefully improved?

Commentary

- 1914 G-DRG in gastroenterology



Abszess mit neutrophilen
Granulozyten mit Epitheloidzell-
granulome mit mehrkernigen
Riesenzellen.



Kleiner Polyp im C. ascendens.

Dieser Ausgabe liegt ein Fragebogen
des vom BMF geförderten Deutschen
Kopfschmerzkonsortiums bei.