

Arthroskopie

Editorial

- A. B. Imhoff
Osteonekrose des Kniegelenks nach Arthroskopie – Schicksal oder Risiko? 81
 Osteonecrosis of the knee joint after arthroscopy - destiny or risk?

Osteonekrose Osteonekrose

Redaktion: A.B. Imhoff

- A. Kröner · C. Berger · G. Oberhauser · K. H. Kristen · R. Kluger · A. Engel
Reaktives Knochenmarködem – Osteonekrose nach Kniegelenkarthroskopie 82
 Bone marrow edema (BME) – osteonecrosis following arthroscopic surgery

- S. Hofmann · J. Kramer · M. Breitenseher · N. Aigner
Das schmerzhafte Knochenmarködem im Kniegelenk 88
 Knee pain by bone marrow edema (BME)

- P. Ueblacker · A. B. Imhoff
Übersicht Osteonekrosen 100
 Overview of osteonecroses

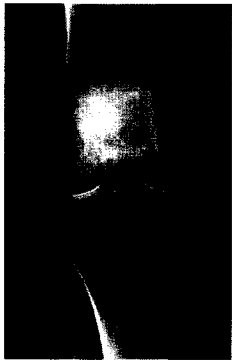
- A. Burkart
Osteonekrose und Osteochondrosis dissecans am Ellbogengelenk 102
 Osteonecrosis and osteochondritis dissecans of the elbow joint

- M. L. Dingerkus · D. Maier · F. Raeder · A. B. Imhoff
Avaskuläre Osteonekrose des Os naviculare pedis beim jungen Sportler 110
 Avascular osteonecrosis of the tarsal navicular in young athletes

- S. Lorenz · A. B. Imhoff
Osteonekrose, was tun? Eine Experteneinschätzung schwieriger Fälle in der Klinik 117
 Osteonecrosis: what to do? Expert evaluation of difficult cases

Verschiedenes Miscellaneous

- Mitteilungen der AGA · News from the AGA** 136
Fachnachrichten · News 101, 116
Termine · Forthcoming meetings 149



Osteonekrose - was tun?
 12 Experten geben Empfehlungen zu operativem Vorgehen und Nachbehandlung bei schwierigen Fällen aus der Praxis. Seite 117

**Titelbild: Knochenmarködemsyndrom (aus Beitrag von S. Hofmann et al., Seite 88).
 Gestaltung: deblik Berlin**