

Arthroskopie

Editorial

K. P. Benedetto Dank den Visionären... Thanks to the visionaries	157
--	-----

Subakromialraum Subacromial space

Redaktion: S. Rapp

P. Ogon · M. Ogon Das subakromiale Impingementsyndrom. Ätiologie, Klassifikation und arthroskopische subakromiale Dekompression Subacromial impingement syndrome: etiology, classification, and arthroscopic subacromial decompression	158
--	-----

K. Labs · G. Möckel · M. Muschik Die arthroskopische AC-Gelenkresektion – Technik und Ergebnisse Arthroscopic acromioclavicular joint resection – technique and results	178
---	-----

S. Rupp · R. Seil Tendinosis calcarea der Rotatorenmanschette Calcifying tendinitis of the rotator cuff	185
---	-----

Übersicht Review articles

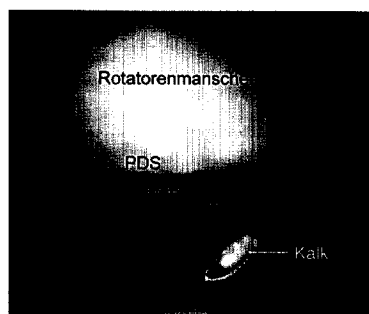
P. Lobenhoffer · M. Bernard · J. Agneskirchner Qualitätssicherung in der Kreuzbandchirurgie. Methoden zur Beurteilung der Bohrkanäle bei der vorderen Kreuzbandplastik Quality assurance in cruciate ligament surgery. Means of assessing the drill holes in anterior cruciate ligament repair	202
--	-----

Originalien Originals

R. Siebold · D. Jung · S. Lichtenberg · P. Habermeyer Arthroskopische Kalkexstirpation bei Tendinosis calcarea: Welchen Vorteil hat eine zusätzliche intraoperative Bildwandlerkontrolle? Arthroscopic removal of calcific deposits in calcifying tendinitis. Is an intraoperative X-ray control of use? A prospective randomized study	209
---	-----

Verschiedenes Miscellaneous

Mitteilungen der AGA · News from the AGA	215
Buchbesprechungen · Book reviews	184
Fachnachrichten · News	214
Termine · Forthcoming meetings	230



Arthroskopische Kalkdepotentfernung bei Tendinosis calcarea der Rotatorenmanschette. Lesen Sie dazu den Beitrag von Rupp und Seil
► Seite 185

Titelbild: Typische arthroskopische Befunde bei Nonoutletimpingement (Beitrag von Ogon und Ogon, Seite 158 ff.
Gestaltung: deblik Berlin