

1927 Zu diesem Heft

1928 Impressum

1930 CME-Quiz – Auflösung

**Aktuelles – kurz berichtet**

1931 Chronische Hepatitis C: Effizienz der Therapie sehr variabel

1931 Raucherentwöhnung: Nikotinersatztherapie auch im Krankenhaus?

1932 Kontrazeptiva sind leichter zu bekommen als zu nutzen

1932 Allergenkarenz bei Säuglingen senkt späteres Atopie- und Asthmarisiko

1933 Lesen, Kartenspiel und Tanzen reduzieren das Risiko für alle Demenzformen

1934 Kosteneffiziente Behandlungsmethode senkt Mortalität bei COPD in Großbritannien

1934 Kolorektales Karzinom: Kürzere Intervalle zwischen Sigmoidoskopien sind sinnvoller

**Referiert – kommentiert**

1935 Serum-PSA-Wert unterliegt natürlichen Schwankungen

*Kommentar:* Isoliert erhöhter PSA-Wert sollte nach wenigen Wochen kontrolliert werden

**Hinterfragt – nachgehakt**

■ 1936 „Kognitives Enhancement“: Methylphenidat auch für Gesunde?

**Editorial**

■ 1939 Klinische Studien in Deutschland:  
Es tut sich was!  
*H. Maier-Lenz*

**Originalien**

1941 Bedeutung der Triglyzeride für weitere  
metabolische Parameter bei familiärem  
metabolischem Syndrom  
*W. Metzler, K. Fückler, U. Schwanebeck,  
M. Hanefeld, U. Julius, B. Kindel, S. Fischer*

**Kasuistiken**

1947 Primäres Plattenepithelkarzinom  
der Leber. Überraschungsbefund bei  
dysontogenetischen Leberzysten  
*K. Steffani, A. Erbersdobler, D.C. Broering*

**Kasuistiken**

1951 Diagnose eines Multiplen Myeloms durch  
den Nachweis von Plasmazellen in der  
bronchoalveolären Lavage  
*O. Burkhardt, N.J. Dickgreber, F. Bühling,  
N. Waldburg, H.-J. Merker, T. Welte*

**Editorial**

1939 Clinical trials in Germany:  
steadily progressing!

**Original articles**


1941 Significance of triglycerides for other  
metabolic parameters in the  
familial metabolic syndrome

**Case reports**

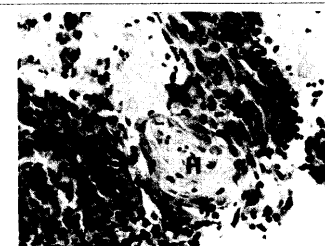
1947 Primary squamous cell carcinoma  
of the liver: unexpected finding  
in a patient with dysontogenetic  
hepatic cyst

**Case reports**

1951 Diagnosis of multiple myeloma by  
demonstrating plasma cells in  
bronchoalveolar lavage



Nikotinersatztherapie auch  
im Krankenhaus?



Biopsat der Leberzystenwand.