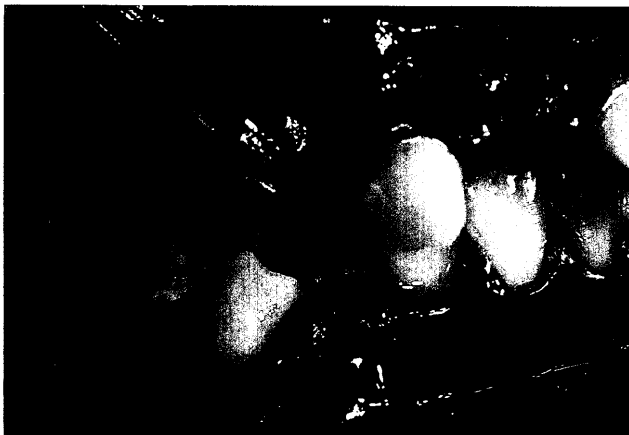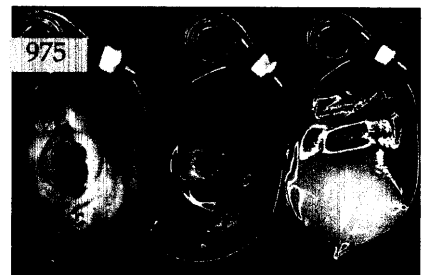

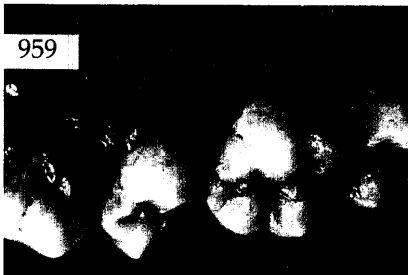


## Der interessante Fall



Jens Johannes Bock, Franziska Bock,  
Bernhard Böhm, Halle, Henrik Worg, Weissenfels  
**Die kieferorthopädische und  
zahnmedizinische Behandlung bei  
traumatischem Schneidezahnverlust**  
Bisslagekorrektur mit dem Elastisch-Offenen  
Aktivator als Therapievoraussetzung

*Anhand eines Fallbeispiels wird gezeigt, dass die  
Korrektur einer Angle-Klasse II,1 mit einem Elastisch-  
Offenen Aktivator nach Klammt eine wichtige  
Voraussetzung für den Behandlungserfolg darstellt.  
Die einzelnen Therapieschritte werden dokumentiert und  
Behandlungsalternativen kritisch diskutiert.*



## Röntgenologie und Fotografie

Wolfgang Bengel, Bensheim  
**Semiprofessionelle Digitalkameras adaptiert  
für die zahnärztliche Fotografie** ..... 967  
Röntgenbild-Atlas:  
Zufallsbefund: großer Speichelstein der  
rechten Glandula submandibularis ..... 973

## Aktuelle Materialkunde

Michael Rosin, Greifswald und  
London, Großbritannien  
Matthias Wilkens, Braunschweig  
Christian Splieth, Heike Steffen,  
Georg Meyer, Greifswald  
**Einfluss des Zementtyps auf die Retention  
von Wurzelstiften** ..... 975

## Zahnheilkunde allgemein

Das aktuelle Interview:  
8 Jahre Vizepräsident der DGZMK ..... 984

## Praxismanagement

Die erfolgreiche Praxis:  
Patientensteuerung –  
der Umgang mit schwierigen Patienten ..... 987  
Notfälle in der zahnärztlichen Praxis:  
Notfallmaßnahmen im Wandel der Zeit ..... 991  
Abrechnung:  
Allgemeine Bestimmungen zum BEMA  
ab 01.01.2004 ..... 999  
Rechtsfragen:  
Bei der Wirtschaftlichkeitsprüfung immer  
Antrag auf Kostenerstattung stellen ..... 1003  
Das aktuelle Urteil:  
BGH präzisiert Anforderungen zur  
Rechtzeitigkeit der Aufklärung bei  
stationären und ambulanten Eingriffen ..... 1005  
Steuerrecht:  
Mini-Jobs – Neuregelung geringfügiger  
Beschäftigungsverhältnisse (II) ..... 1009

## Rubriken

Editorial ..... 907  
Kongresskalender ..... 1013  
Impressum ..... 1014