

Editorial Editorial

A. Böhle · D. Jonas
Ein lebhaftes Feld kontroverser Diskussionen 901
 A lively field of controversy

Leitthema Main topic

F. Wawroschek · S. Roth
Hämaturie beim Harnblasenkarzinom 902
 Hematuria in cases of bladder cancer

P. Rathert
Urinzytologie beim Harnblasenkarzinom. Kritische Wertung 908
 Urinary cytology in cases of bladder cancer: a critical evaluation

I. Kausch · A. Böhle
Nichtinvasive Urindiagnostik des Harnblasenkarzinoms. Was ist gesichert? 912
 Non-invasive urinary diagnosis of bladder cancer. What do we know?

W.-D. Beecken · D. Jonas
Die Polymerasekettenreaktion (PCR) in der Urindiagnostik des Harnblasenkarzinoms 922
 Polymerase chain reaction in the urinary diagnosis of bladder cancer

J. Suhr · A. Eisenhardt · K. W. Schmid · F. vom Dorp · T. Otto
Biochips in der Entwicklung für das Harnblasenkarzinom 927
 Biochips in bladder cancer research

Zum Thema: Vasektomie Main topic: Vasectomy

F. Dahm · P. Dahm · J. Dahm
Vasektomie heute. Eine Bestandserhebung nach 1275 Vasektomien in 10 Jahren 933
 Vasectomy today: a review of 1,275 vasectomies in 10 years

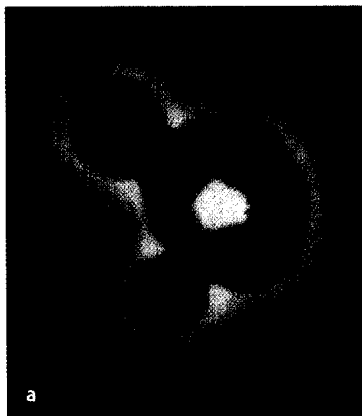
Originalien Originals

H.-J. Sommerfeld · J. M. Garcia-Schürmann · J. Schewe · K. Kühne · F. Cubick · R. R. Berges
 A. Lorenz · A. Pesavento · S. Scheipers · H. Ermert · J. Pannek · S. Philippou · T. Senge
Prostatakarzinomdiagnostik durch Ultraschallelastographie. Vorstellung eines neuartigen Verfahrens und erste klinische Ergebnisse 941
 Prostate cancer diagnosis using ultrasound elastography. Introduction of a novel technique and first clinical results


T. Paiss · B. Bock · J. E. Gschwend · H. Heinz · W. Vogel · M. Kron · R. E. Hautmann
 K. Herkommer
Familiäres versus sporadisches Prostatakarzinom in der deutschen Population. Klinische und pathologische Charakteristika bei Patienten nach radikaler Prostatektomie 946
 Familial versus sporadic prostate cancer in the German population. Clinical and pathological characteristics in patients after radical prostatectomy

Kasuistik Case report

A. Haferkamp · D. Melchior · S. Schumacher · S. C. Müller
Ureteraugmentations der Harnblase. Funktionelle Ergebnisse und mögliche Problembereiche 954
 Ureterocystoplasty: functional results and possible problem areas



Glomerulär-dysmorpher Erythrozyt (Akanthozyt) in der Phasenkontrastmikroskopie ▶ Seite 907



Ultraschallelastographie – In-vitro-Phantom ▶ Seite 942