

1689 Zu diesem Heft

Aktuelles – kurz berichtet

- 1693 Adipositas erhöht Abortrisiko
- 1693 Ambulant erworbene Pneumonien: Senkt die Impfung die Erkrankungsrate?
- 1694 Früherkennung der Creutzfeldt-Jakob-Krankheit
- 1694 Herzinsuffizienz: längeres Leben durch ACE-Hemmer
- 1695 Rheumatoide Arthritis: Antikörper als Diagnose- und Prognose-Marker
- 1695 Diabetiker profitieren von Cholesterinsenkung

Referiert – kommentiert

- 1696 Laparoskopische Adhäsiole bei Patienten mit chronischen Bauchschmerzen
Kommentar: Verwachsungen als Erklärung abdomineller Schmerzen: eine vorschnelle Lösung

Hinterfragt – nachgehakt

- 1697 Glukokortikoide – ein zweischneidiges Schwert in der Tumorthherapie?

1698 Personalia

Originalien

- 1699 Diagnostische Wertigkeit der Abdominalsonografie im Primärscreening benigner Hauterkrankungen
N. Bregenzer, M. Söldner, C.M. Gelbmann, T. Vogt, J. Schölmerich, T. Andus

Original articles

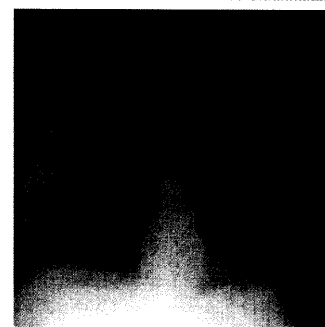
- 1699 Value of abdominal ultrasound screening in patients with benign diseases of the skin

Kasuistiken

- 1703 Seltene Ursache eines Thoraxschmerzes
I. Ding, I. Bittmann, C. Becker, J. Behr
- 1706 Partielle intestinale Obstruktion durch selbstexpandierende Schwämmchen als Schlankheitsmittel
J. Conze, C.J. Krones, A. Prescher, V. Schumpelick

Case reports

- 1703 Rare cause of a chest pain
- 1706 Partial intestinal obstruction after swallowing a self-expanding sponge for weight reduction



Thoraxröntgenbild: Pneumonie



Lungenherd einer Langerhanszell-Histiozytose