

INHALT

CASE REPORT

IMPLANTATPROTHETIK

Die festsitzende Implantatbrücke
Ein Behandlungskonzept unter Einsatz
der Procera® Implant Bridge

922

Olaf van Iperen



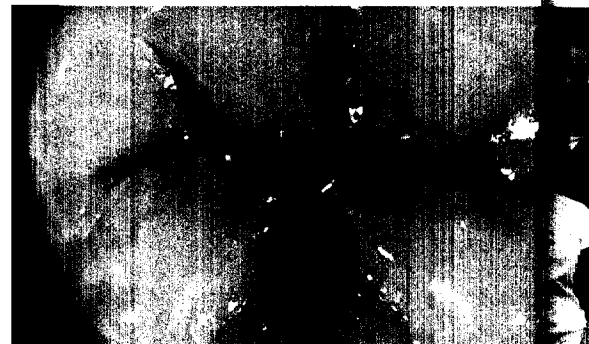BASICS

KRONEN UND BRÜCKEN

Verbesserung von Seitenzahnrestaurationen
unter Anwendung des „Occlucolor Guide“

934

Egbert Theisen



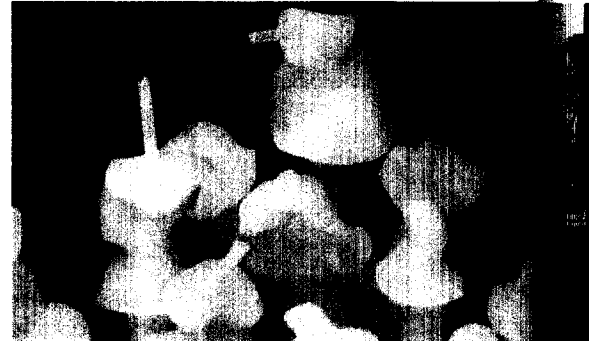
CASE REPORT

INLAYS

Lust auf Vollkeramik
Vollkeramische Restaurationen aus evopress

944

Thomas Löhr



STEP BY STEP

IMPLANTATPROTHETIK

Die implantatgetragene Prothese

954

Dominique Behaeghel

