

INHALT

7-8/2003

■ **AKTUELLES**

Protestaktion: Kürzung des „Blindengeld“ S. 6

Hornhautbank: Erfolgreiche Kampagne S. 6

Beratungsnetz: Medizin- und Patientenrechtsfragen S. 6

Bundesrat: Positivliste abgelehnt S. 6

ZVS: Wartezeiten sinnvoll gestalten S. 7

Kongress: DOG in Berlin S. 7

■ **SCHWERPUNKTTHEMA**

Intraokularlinsen-Update..... B. Dick, M. Tehrani S. 8

■ **FACHBEITRAG**

Keratoprothetik beim okulären
vernarbenden Pemphigoid..... M. Jähne S. 24

Hornhautendothel:
Darstellung und Bewertung..... P. Nöckel, H. W. Roth S.31

■ **SERIE**

Blindheit/Sehbehinderung: Teil VI
Arbeitswille trotz Stock und Brille..... M. Herbst S. 36

■ **MEDIZINPRODUKTEGESETZ**

Das Medizinproduktegesetz (MPG) kurzgefasst..... S. Scholtz S. 38

■ **PORTRAIT**

Dr. Meyer-Schwickerath:
Der Vater der Laserchirurgie am Auge..... H. Trojan S. 40

■ **KONTAKTLINSEN**

Hochgradiger Kontaktlinseninduzierter
Hornhautastigmatismus..... H. W. Roth S. 44

STÄNDIGE RUBRIKEN

Liebe Leser..... H. W. Roth S. 4

Kaleidoskop..... S. 45

Industrie-Nachrichten S. 45

Kleinanzeigen S. 48

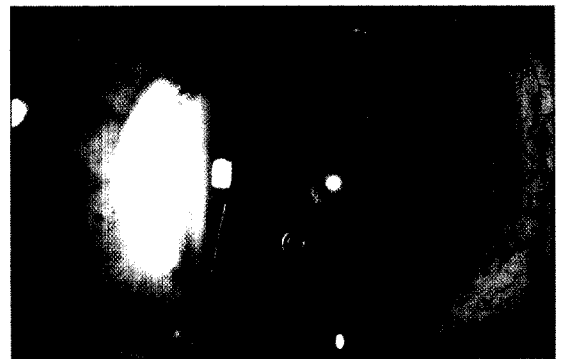
Inserentenverzeichnis S. 48

Veranstaltungskalender..... S. 49

Vorschau 9/2003 S. 50

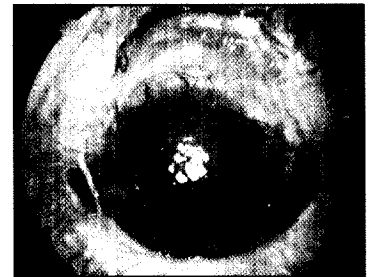
Intraokularlinsen

Die moderne Kataraktchirurgie hat sich in den letzten Jahren deutlich gewandelt und wird nunmehr eher als refraktive Kataraktchirurgie angesehen. Stand früher noch der einfache Austausch der getrübbten Linse gegen eine Intraokularlinse (IOL) im Vordergrund, so finden heute sehr viele verschiedene, teilweise individuelle Faktoren und Aspekte des Patienten Berücksichtigung. Dazu unser Bericht ab S. 8.



Fachbeitrag

Das okuläre vernarbende Pemphigoid zählt zu den Krankheitsbildern des trockenen Auges. Im Stadium IV kommt es durch Keratinisierung und Vaskularisation der Hornhaut zur Erblindung. Die Wiedererlangung einer brauchbaren Sehschärfe ist bei diesen leidgeprüften Patienten nur durch eine Keratoprothesen-Implantation möglich. Dazu unser Bericht ab S. 24.



Der Generikaverband ist über die Ablehnung der Positivliste durch den Bundesrat erleichtert. (S. 6).

Titelbild

Unser Titelbild zeigt den Zustand nach IC Katarakt Extraktion. Reste der Linsenkapsel treten durch die Pupille.
Foto: H. Trojan, Marburg.