

Editorial Editorial

A. Böhle · D. Jonas  
**Ein lebhaftes Feld kontroverser Diskussionen** 901  
 A lively field of controversy

Leitthema Main topic

F. Wawroschek · S. Roth  
**Hämaturie beim Harnblasenkarzinom** 902  
 Hematuria in cases of bladder cancer

P. Rathert  
**Urinzytologie beim Harnblasenkarzinom. Kritische Wertung** 908  
 Urinary cytology in cases of bladder cancer: a critical evaluation

I. Kausch · A. Böhle  
**Nichtinvasive Urindiagnostik des Harnblasenkarzinoms. Was ist gesichert?** 912  
 Non-invasive urinary diagnosis of bladder cancer. What do we know?

W.-D. Beecken · D. Jonas  
**Die Polymerasekettenreaktion (PCR) in der Urindiagnostik des Harnblasenkarzinoms** 922  
 Polymerase chain reaction in the urinary diagnosis of bladder cancer

J. Suhr · A. Eisenhardt · K. W. Schmid · F. vom Dorp · T. Otto  
**Biochips in der Entwicklung für das Harnblasenkarzinom** 927  
 Biochips in bladder cancer research

Zum Thema: Vasektomie Main topic: Vasectomy

F. Dahm · P. Dahm · J. Dahm  
**Vasektomie heute. Eine Bestandserhebung nach 1275 Vasektomien in 10 Jahren** 933  
 Vasectomy today: a review of 1,275 vasectomies in 10 years

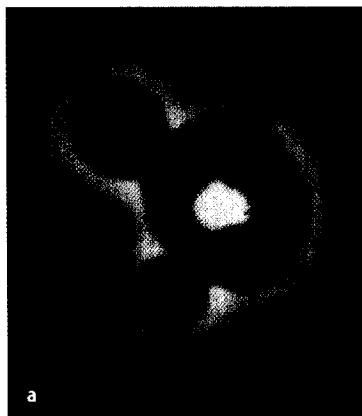Originalien Originals

H.-J. Sommerfeld · J. M. Garcia-Schürmann · J. Schewe · K. Kühne · F. Cubick · R. R. Berges  
 A. Lorenz · A. Pesavento · S. Scheipers · H. Ermert · J. Pannek · S. Philippou · T. Senge  
**Prostatakarzinomdiagnostik durch Ultraschallelastographie. Vorstellung eines neuartigen Verfahrens und erste klinische Ergebnisse** 941  
 Prostate cancer diagnosis using ultrasound elastography. Introduction of a novel technique and first clinical results


T. Paiss · B. Bock · J. E. Gschwend · H. Heinz · W. Vogel · M. Kron · R. E. Hautmann  
 K. Herkommer  
**Familiäres versus sporadisches Prostatakarzinom in der deutschen Population. Klinische und pathologische Charakteristika bei Patienten nach radikaler Prostatektomie** 946  
 Familial versus sporadic prostate cancer in the German population. Clinical and pathological characteristics in patients after radical prostatectomy

Kasuistik Case report

A. Haferkamp · D. Melchior · S. Schumacher · S. C. Müller  
**Ureteraugmentations der Harnblase. Funktionelle Ergebnisse und mögliche Problembereiche** 954  
 Ureterocystoplasty: functional results and possible problem areas



Glomerulär-dysmorpher Erythrozyt (Akanthozyt) in der Phasenkontrastmikroskopie ▶ Seite 907



Ultraschallelastographie – In-vitro-Phantom ▶ Seite 942