

1573 Zu diesem Heft

Aktuelles – kurz berichtet

- 1577 Komorbidität von Migräne und Depression
- 1577 Asthma bronchiale: Stufenweise Reduktion inhalativer Kortikoide
- 1578 LWS-Beschwerden: Diagnostik mit MRT oder Röntgen?
- 1578 Neoadjuvante Chemotherapie bei invasivem Blasenkarzinom
- 1579 Ist eine Eisensubstitution bei nicht-anämischen müden Frauen sinnvoll?
- 1579 Toleranzinduzierende Immunsuppression in der Organtransplantation

Referiert – kommentiert

- 1580 Welche Diät ist besser: kohlenhydrat- oder fettreduziert?
Kommentar: Der Nutzen einer kohlenhydratarmen Kost ist noch nicht endgültig zu bewerten

Hinterfragt – nachgehakt

- 1581 Interventionelle Kardiologie per Joystick und Magnetfeld

1582 Personalia

Originalien

- 1585 Endosonographisch gesteuerte transluminale Feinnadelpunktion: Untersuchung zur diagnostischen Qualität
S. Meyer, F. Bittinger, A. Keth, M.A. von Mach, P.H. Kann

Kasuistiken

- 1592 Nicht-heilendes Magen-Ulkus
Ch. Gubler, T. Ehmann, Ch. Meyenberger

Kurze Mitteilungen

- 1595 Toleranzinduktion bei anaphylaktischer Reaktion auf Carboplatin
Th. Herzinger, J. Behr, B. Przybilla

Original articles

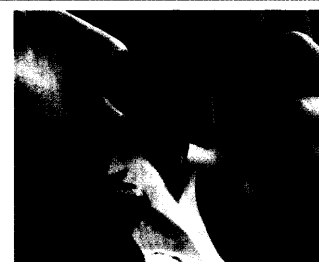- 1585 Endosonographically controlled transluminal fine needle aspiration biopsy: diagnostic quality by cytologic and histopathologic classification

Case reports


- 1592 Non-healing gastric ulcer

short reports

- 1595 Tolerance induction in anaphylaxis to carboplatin



Inhalative Kortikoide bei Asthma lassen sich stufenweise reduzieren (Bild: PhotoDisc).



Histologisches Präparat der Nebenniere.